

# Escolar con malaria por *Plasmodium falciparum* de África: Riesgo para la salud pública en Honduras

*School child with Plasmodium falciparum malaria from Africa: public health risk in Honduras*

Victoria G. Nieto Zelaya,<sup>1</sup> Vanessa G. Alvarado Claros,<sup>1</sup> Jorge García,<sup>2</sup> Jackeline Alger,<sup>3</sup> Sandra N. Tovar Calderón,<sup>4</sup> Juan José Navarro.<sup>5</sup>

<sup>1</sup>Médico General, Egresada de Facultad de Ciencias Médicas (FCM), Universidad Nacional Autónoma de Honduras (UNAH);

<sup>2</sup>Microbiólogo y Químico Clínico, Magister en Epidemiología, Servicio de Parasitología, Departamento de Laboratorio Clínico, Hospital Escuela;

<sup>3</sup>MD, PhD, Servicio de Parasitología, Departamento de Laboratorio Clínico, Hospital Escuela; Unidad de Investigación Científica, FCM UNAH;

<sup>4</sup>Pediatra Sub-especialista en Gastroenterología, Sala de Nutrición, Hospital Escuela;

<sup>5</sup>Pediatra, Sala de Nutrición, Hospital Escuela de Tegucigalpa, Honduras.

**RESUMEN. Antecedentes:** Los viajes a zonas endémicas con parásitos resistentes, la respuesta evolutiva de *Plasmodium* y los sistemas sanitarios debilitados, comprometen el control mundial y local de la malaria. **Descripción del Caso clínico:** Niño, 6 años, atendido en Hospital Escuela Universitario (HE), Tegucigalpa, referido desde Siguatepeque, Comayagua, por dudas en diagnóstico de laboratorio y antecedente de vivir en África y cuatro episodios de malaria por *P. falciparum* (2015-2017). Al ingreso presentó cuadro entérico e informe de *Plasmodium* spp. Se inició tratamiento con cloroquina, omitida y substituida al día siguiente por derivado de artemisinina al confirmar *P. falciparum* y 0.7% de eritrocitos parasitados. Presentó buena respuesta clínica y parasitológica, egresando al 7mo día intrahospitalario después de 72 horas afebril. La gota gruesa al egreso informó estadios sexuales de *P. falciparum*, administrándose primaquina al estar disponible 7 días después. En control ambulatorio al 5to día post-egreso, no se observaron parásitos aunque persistían leucocitos con pigmento malárico fagocitado. Cuatro familiares convivientes en África fueron examinados. El padre, que informó cefalea leve y febrícula, fue detectado con estadios asexuales de *P. falciparum*; presentó buena respuesta al tratamiento con derivado de artemisinina. **Conclusiones:** La descripción del caso y los diferentes eslabones en su manejo clínico y epidemiológico, reflejan la potencialidad de complicación de la malaria. La introducción de parásitos resistentes a la cloroquina constituye una amenaza de salud pública, principalmente ante fallas evitables en el sistema sanitario. Es necesario fortalecer el diagnóstico temprano y tratamiento oportuno especialmente en el contexto de la eliminación de malaria en Mesoamérica.

**Palabras clave:** Antimaláricos, Cloroquina, Malaria, Malaria falciparum, *Plasmodium falciparum*.

## INTRODUCCIÓN

El incremento en las últimas décadas de viajes internacionales a zonas endémicas de malaria genera mayor riesgo de contagio. Este riesgo varía de manera importante de viajero a viajero y de región en región, aun en un mismo país, y depende de aspectos como tipo y duración del viaje, estación del año, entre otros.<sup>1</sup> Los niños y las mujeres embarazadas constituyen grupos de riesgo para complicaciones y muerte.<sup>2</sup> Lo anterior sumado a la resistencia a los antimaláricos, implica un problema para el control de la malaria y la salud pública mundial.

En 2017, la mayoría de los casos y muertes por malaria fueron registrados en las regiones de África, Asia Sudoriental y Mediterráneo Oriental.<sup>3</sup> A medida que aumenta la cobertura de los programas de malaria, los parásitos responden evolutivamente con un aumento en la resistencia a los antimaláricos comprometiendo la eficacia de las herramientas actuales de

diagnóstico y tratamiento. La resistencia de *Plasmodium falciparum* a la cloroquina se informó a partir de los años 60s y 70s, progresando hasta la actualidad a resistencia a la mayoría de los antimaláricos.<sup>4,5</sup> En Panamá para 1969, se documentaron los primeros casos de malaria resistente a la cloroquina.<sup>6,7</sup>

En la actualidad, en las Américas, la mayoría de los países utilizan drogas alternativas a la cloroquina como tratamiento de primera línea para la malaria por *P. falciparum*.<sup>8</sup> Sin embargo, en Centro América y el Caribe los parásitos permanecen susceptibles a la cloroquina. Por lo tanto, la emergencia o introducción de parásitos resistentes constituyen una amenaza para Honduras y la subregión.<sup>3,8</sup>

En los últimos años, el número de casos de malaria diagnosticados en el Hospital Escuela se ha reducido. En los años 2015-2018, respectivamente, se diagnosticó un total de casos por muestras analizadas: 11/526 (2.1%), 18/378 (4.8%), 10/281 (3.6%), 2/195 (1.0%). Entre los casos diagnosticados, se han detectado casos importados procedentes de zonas con *P. falciparum* resistente a la cloroquina. Las evaluaciones realizadas en casos autóctonos han detectado buena respuesta clínica y parasitológica de *Plasmodium* spp. a la cloroquina (Servicio de Parasitología, Departamento de Laboratorio Clínico, Hospital

Recibido 3-1-2019; Aceptado para publicación 25-3-2019

Dirección para correspondencia: Dra. Victoria G. Nieto Zelaya

Correo electrónico: vicky-0820@hotmail.com

**Conflictos de interés.** Los autores declaramos no tener ningún conflicto de interés en relación a este artículo.

Escuela de Tegucigalpa).<sup>9</sup> Más recientemente, la evaluación *in vivo* en una zona endémica del país y el análisis mediante marcadores moleculares han confirmado la susceptibilidad de *P. falciparum* a la cloroquina.<sup>10-12</sup> El presente informe describe el caso clínico de un escolar infectado en África con malaria por *P. falciparum* con el propósito de resaltar el riesgo de la introducción de parásitos resistentes en el contexto de un mundo globalizado.

Se destaca el manejo implementado en la atención de este caso en particular, que a pesar de algunas debilidades en los eslabones de abordaje, se logró resolver en forma satisfactoria. De esta experiencia, se deben tomar lecciones aprendidas para el fortalecimiento de la vigilancia de la malaria en el país.

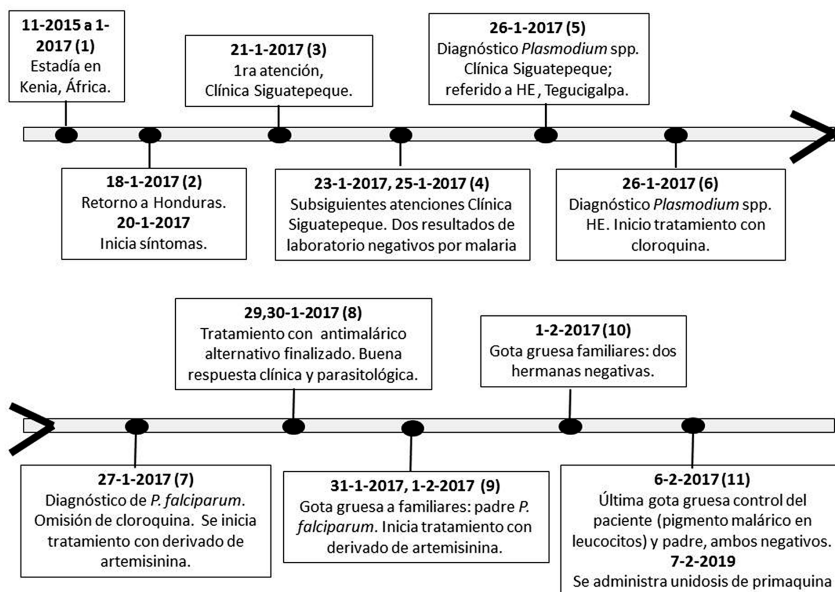
## CASO CLÍNICO

Paciente masculino de 6 años de edad, procedente de Siguatepeque, departamento de Comayagua, quien fue atendido en la Sala de Emergencia de Pediatría del Hospital Escuela (HE), Tegucigalpa, referido de una clínica privada de Siguatepeque por cuadro de fiebre no cuantificada, acompañada de vómitos de contenido alimentario en número de 4 a 6 por día, evacuaciones diarreicas en número de 3 a 5 por día, de 5 días de evolución y con resultado de laboratorio de *Plasmodium* spp. En la Figura 1 se describen los principales eventos clínicos y epidemiológicos en orden cronológico. El paciente tenía el antecedente de haber viajado a Yala Swamp, Kenia, África Subsahariana, con una estancia de 14 meses (11-2015 a 01-2017), durante la cual presentó cuatro episodios de malaria por *P. falciparum*. El primer episodio fue en diciembre 2015 y el último fue en octubre 2016. En todos los episodios presentó fiebre y vómitos. Recibió tratamiento con medicamento combinación

de artemisina y lumefantrina vía intramuscular y/o intravenosa. El niño y su familia retornaron a Honduras el 18-01-17. El 20-01-2017 inició sintomatología consistente en fiebre, sudoración, escalofríos, vómitos, siendo evaluado el 21-01-2017 en clínica privada de Siguatepeque recibiendo tratamiento ambulatorio con cefixime, acetaminofén y metoclopramida durante dos días, sin evidenciar mejoría clínica. El 22-01-2017 se indicó examen para investigar malaria, el cual fue procesado el 23-01-17 y el resultado fue negativo. En la última evaluación además se diagnosticó diarrea con signos de deshidratación moderada por lo que recibió tratamiento con piperacilina-tazobactam y amikacina vía parenteral, reposición de líquidos y protección gástrica. El 25-01-17 se indicó nuevo examen de malaria con resultado negativo. El 26-1-2017 se realizaron otros exámenes de laboratorio y en frotis de sangre periférica se identificó *Plasmodium* spp. por lo que fue referido al HE para confirmación e identificación de la especie e iniciar manejo.

A su ingreso en el HE el 26-01-2017, al examen físico se registraron valores de temperatura 37.2 °C, frecuencia cardíaca 139 latidos por minuto, frecuencia respiratoria 43 respiraciones por minuto, presión arterial 72/42 mmHg, Glasgow 15/15, peso 20 kg, talla 121 cm y 13.7 de Índice de Masa Corporal. Se describió palidez generalizada e irritable, hepatomegalia de aproximadamente 7 cm por debajo del reborde costal derecho, bazo no palpable. El resto del examen físico sin alteraciones. El laboratorio informó *Plasmodium* spp. El paciente fue ingresado a las 18:43 horas a la Sala de Cuidados Intermedios, Emergencia de Pediatría, con diagnóstico de malaria por *P. falciparum*, considerando antecedente de viaje a África. A las 23:00 horas, se indicó manejo con cloroquina y primaquina vía oral; dosis inicial de 280 mg de cloroquina, con indicación de continuar con 56 mg a las 24, 48, 72 horas. Sin embargo, solo se administró dosis inicial de cloroquina; primaquina no disponible. A las 23:10 horas se realizó transfusión de una unidad de glóbulos rojos empacados. En el Cuadro 1 se describen los exámenes de laboratorio realizados en el HE.

Un examen de gota gruesa realizado al siguiente día del ingreso, 27-01-2017, a partir de una muestra del 26-01-2017 demostró *P. falciparum* 348 estadios asexuales sanguíneos (EAS) en 52 leucocitos, con valores calculados de 24,962 parásitos/ $\mu$ L de sangre, equivalente a 0.7% de eritrocitos infectados. Adicionalmente se describió pigmento malárico fagocitado en leucocitos (ver Cuadro 2). Con la confirmación diagnóstica y el antecedente de residir en África, se cambió el tratamiento antimalárico considerando los episodios previos, la parasitemia actual y la resistencia de *Plasmodium* de origen africano a la cloroquina. A las 12:30 horas se inició manejo con un derivado de artemisinina, una combinación de artemeter y lumefantrina (coartem) con



**Figura 1.** Línea de tiempo con los principales eventos clínicos y epidemiológicos, niños escolar con malaria por *Plasmodium falciparum*, Hospital Escuela, 2017. HE= Hospital Escuela.

**Cuadro 1.** Exámenes de laboratorio. Caso Malaria resistente a Cloroquina, Hospital Privado de Siguatepeque, Comayagua y Hospital Escuela de Tegucigalpa; Honduras 2017.

EXAMENES	FECHAS MES DE ENERO 2017								
	Hospital Privado Comayagua				Hospital Escuela (HE)				
	22	23	24	26	26	27	28	29	30
Hemoglobina (g/dl) ref. 12-18	--	--	--	5.8 †	8.7 †	10.7	--	10.1	10.4
Hematocrito (Vol%) ref. 37-52	--	--	--	16.4	25.9	32.3	--	30.4	30.9
Volumen Corpuscular Medio (fl) ref. 80-99	--	--	--	--	71.5	75.9	--	76.0	--
Hemoglobina Corpuscular Media (pg) ref. 27-31	--	--	--	--	23.9	25.2	--	25.2	--
Plaquetas (x10 <sup>3</sup> UL) ref. 130-400	--	--	--	35	38	42	--	134	223
Leucocitos (x10 <sup>3</sup> UL) ref. 5.2-12.4	--	--	--	--	3.73	5.06	--	5.11	6.1
Tiempo de Protrombina ref. 11-15.1	--	--	--	--	--	--	14.2	--	--
Tiempo de Tromboplastina Parcial ref. 31.8-43.7	--	--	--	--	--	--	38.7	--	--
PCR (mg/dl) ref. <6	93	--	194	93	192	--	--	--	--
BUN UREA (mg/dl) ref. 7-18	--	--	--	--	--	7	--	--	--
Creatinina (mg/dl) ref. 0.5-1.3	--	--	--	--	--	0.42	--	--	0.37
Sodio (mmol/L) ref. 136-145	--	--	--	--	--	136	--	--	139
Potasio (mmol/L) ref. 3.4-5.1	--	--	--	--	--	2.4	--	--	3.6
Calcio (mmol/L) ref. 8.5-10.1	--	--	--	--	--	6.3	--	--	--
Aspartato de aminotransferas (U/L) ref. 12-78	--	--	--	--	--	82	--	--	--
Alanina de aminotransferasa (U/L) ref. 12-78	--	--	--	--	--	29	--	--	--
Fosfatasa Alcalina (U/L) ref. 46-116	--	--	--	--	--	119	--	--	--
Antígenos Febriles	Neg	--	Neg	--	--	--	--	--	--
Serología por Dengue	--	--	Neg	--	--	--	--	--	--
Examen General de Heeces	--	Leu	--	--	--	--	--	--	--

†= transfusiones sanguíneas; Neg= Negativo; Leu= Leucocitos.

el siguiente esquema: 3 tabletas v.o. en am y luego 3 tabletas v.o. en pm diferencia de 8 horas (primer día), 3 tabletas v.o. en am y 3 tabletas v.o. en pm diferencia de 12 horas (segundo día) y 3 tabletas v.o. en am y 3 tabletas v.o. en pm diferencia de 12 horas (tercer día). El medicamento fue proporcionado por la OPS/OMS a través de la Secretaria de Salud por gestiones de médicos involucrados en el manejo del caso. La fiebre comenzó a ceder a partir de la tercera dosis de tratamiento (Cuadro 2). Fue dado de alta el 01-02-2017 después de 72 horas afebril, con gota gruesa control que reportó *P. falciparum* 2 gametocitos en 500 campos microscópicos; indicándose dosis de primaquina vía oral y seguimiento en Consulta Externa de Infectología.

La primaquina como droga gametocitocida no fue administrada por no encontrarse disponible en ese momento. El 06-02-17 se realizó la última gota gruesa en la cual no se observó *Plasmodium* en 500 campos microscópicos, aunque aún se observó pigmento malárico fagocitado en leucocitos (Cuadro 2). El 07-02-17 el niño recibió unidosis de primaquina vía oral obtenida en HE.

En vista, de que el paciente residió en África con sus familiares, se realizó evaluación médica y gota gruesa al padre, madre y dos hermanas (31-1-2017, 1-2-2017). El padre, informó cefalea leve y febrícula y en gota gruesa del 31-01-17 se le detectó *P. falciparum* 67 EAS/104L. Fue tratado con la combinación artemeter y lumefantrina con el siguiente esquema: 4 tabletas vía oral dosis inicio, luego 4 tabletas cada 12 horas por

un día, para un total de 3 dosis. En el seguimiento realizado, la gota gruesa del 01-02-17 informó *P. falciparum* 22 EAS/102L y la gota gruesa del 06-02-17 resultó negativa en 500 campos. La gota gruesa realizada a la madre y dos hermanas fueron negativas. Como antecedentes familiares, se registró que el padre sufrió 12 episodios de malaria y la madre 4 episodios de malaria durante su estancia en Kenia. El resto de familiares, dos hermanas, sin antecedentes de malaria. Los casos fueron notificados a la Región Sanitaria de Salud de Comayagua quienes realizaron una búsqueda de nexos epidemiológicos sin encontrar casos adicionales (comunicación personal de las autoridades regionales). Se obtuvo consentimiento informado escrito del padre para la divulgación científica de los casos clínicos, salvaguardando la información personal.

## DISCUSIÓN

Se presenta el caso clínico de un escolar y su familia que después de vivir en Kenia, África, regresaron a Honduras introduciendo al país parásitos *P. falciparum* resistentes a la cloroquina. Factores como la presentación clínica (cuadro gastroentérico), inadecuado uso de técnicas diagnósticas, falta de personal capacitado para interpretar resultados y menor importancia de los antecedentes epidemiológicos en la historia clínica, debilitaron la atención recibida en nivel primario de salud. Por tanto, se presentó un retraso de siete días en el inicio del trata-

**Cuadro 2.** Evolución del diagnóstico y evaluación de la respuesta terapéutica, Caso Malaria resistente a Cloroquina, Hospital Privado de Siguatepeque, Comayagua y Hospital Escuela de Tegucigalpa; Honduras 2017.

FECHA	HORA	DROGA	DÍA	DIAGNÓSTICO MICROSCÓPICO	EVALUACIÓN CLÍNICA
23-01-17	--	--	D0	Siguatepeque. Negativo (FSP, muestra 22/01/2017)	Fiebre
25-01-17	--	--	D0	Siguatepeque. Negativo (FSP)	Fiebre
26-01-17	--	--	D0	Siguatepeque. Se observaron parásitos posiblemente <i>Plasmodium falciparum</i> por antecedente de residir en África (FSP)	Fiebre
27-01-17	23:00	Cloroquina 280mg	D0	HE, Servicio de Urgentes, Laboratorio: <i>Plasmodium</i> spp (FSP)	Fiebre
	9:00	--	D0	HE, Servicio de Parasitología, Laboratorio: Gota gruesa (muestra 26/01/2017): <i>P. falciparum</i> 348 EAS/52L, pigmento malárico en leucocitos. Densidad parasitaria: 24,962 parásitos/μL sangre (0.7% eritrocitos parasitados)	Fiebre
	12:30	Coartem 3 tabletas	D0	--	Fiebre
	16:30	--		Gota gruesa: <i>P. falciparum</i> 197 EAS/57L, pigmento malárico en leucocitos, un gametocito. Densidad parasitaria: 11,488 parásitos/μL sangre (0.4% eritrocitos parasitados)	Fiebre
	20:30	Coartem 3 tabletas	D0	--	--
28-01-17	10:00	--	D1	Gota Gruesa: <i>P. falciparum</i> 28 EAS/509L, pigmento malárico en leucocitos. Densidad parasitaria: 278 parásitos/μL sangre (0.007% eritrocitos parasitados)	Afebril
		Coartem 3 tabletas	D1	--	Afebril
	12:30 20:30	3 tabletas 3 tabletas			
29-01-17		Coartem 3 tabletas	D2	--	Febrícula
	12:30 20:30	3 tabletas 3 tabletas			
30-01-17	--	--	D3	Gota gruesa: No se observó <i>Plasmodium</i> spp./500 campos, pigmento malárico en leucocitos	Afebril
31-01-17	--	--	D4	Gota gruesa: <i>P. falciparum</i> 1 gametocito/500 campos	Afebril
01-02-17	--	Primaquina*	D5	Gota gruesa: <i>P. falciparum</i> 2 gametocitos/500 campos	Afebril
06-02-17	--	--	D10	Gota gruesa: No se observó <i>Plasmodium</i> /500 campos, pigmento malárico en leucocitos	Afebril
07-02-17	--	Primaquina**	D11	--	Afebril

FSP= frotis de sangre periférica; D0= Día cero, inicio del tratamiento. D1, D2, D3, D4, D5, D10= Días post-tratamiento. EAS= Estadios Asexuales Sanguíneos. \*Aunque fue indicada, primaquina no estaba disponible y no fue administrada. \*\*Se administró primaquina obtenida en HE.

miento antimalárico (Coartem). Este retraso en la infección por *P. falciparum*, pudo haber conducido a complicaciones graves y un desenlace fatal y también contribuir a la introducción local de parásitos resistentes lo cual es una amenaza de salud pública en Honduras y en la subregión de Centro América.<sup>3,8</sup> Finalmente la identificación del caso importado y su tratamiento adecuado fue posible en el nivel terciario de salud junto con autoridades sanitarias locales y OPS/OMS lo cual favoreció la mejoría del paciente y el control adecuado del mismo y sus familiares.

De manera general, la fiebre en el niño viajero se debe a una enfermedad común, pero el antecedente de viaje a zonas de alto riesgo obliga a descartar enfermedades infecciosas potencialmente peligrosas, en especial la malaria por *P. falciparum*.<sup>13</sup> Los antecedentes personales y familiares de estancia por 14 meses en Kenia, África, considerada área de transmisión continua de malaria,<sup>3</sup> y el antecedente de episodios a repetición

de infección por *P. falciparum* no fueron investigados eficientemente. En personas que realizan viajes a zonas endémicas de malaria, *P. falciparum* se ha reportado hasta en un 95% de los casos y los signos y síntomas suelen acontecer en los dos primeros meses tras el regreso.<sup>2,14</sup> En nuestro paciente escolar, los síntomas se presentaron dos días después de su retorno a Honduras. Los signos y síntomas de malaria no son específicos; los más frecuentemente detectados son fiebre, cefalea y artromialgias, y manifestaciones como diarrea, dolor abdominal, vómitos o tos pueden actuar como factor de confusión en el diagnóstico.<sup>15</sup> En nuestro caso clínico, el diagnóstico inicial fue diarrea con signos de deshidratación moderada en base a un cuadro febril gastroentérico. Recibió manejo, pero sin mejoría clínica y generando complicaciones.

En este caso de alta sospecha clínica y epidemiológica de malaria, la prueba diagnóstica se indicó dos días después de



iniciar los síntomas y en su primer contacto con el establecimiento de salud. Los primeros dos resultados fueron negativos. Sin embargo, la técnica utilizada fue un frotis de sangre periférica que es menos sensible que la gota gruesa (Figura 1, Cuadro 2). La prueba de laboratorio de referencia para la malaria es la gota gruesa.<sup>16</sup> El diagnóstico de la malaria y especialmente la malaria importada de zonas endémicas con malaria resistente, es siempre urgente. Las pruebas diagnósticas para malaria deben solicitarse a cualquier paciente con fiebre y procedente de un área endémica.<sup>15,16</sup> La identificación de *Plasmodium* en este caso clínico, sin diagnosticar especie ni densidad parasitaria, fue a partir de un tercer frotis de sangre periférica realizado en clínica privada, seis días después del inicio de los síntomas. Esta misma dificultad se presentó inicialmente en el HE, al cual fue referido en busca de diagnóstico y manejo especializado. Con la técnica de gota gruesa y extendido fino en una sola lámina coloreada con Giemsa, fue posible realizar el diagnóstico de especie, estimar la densidad parasitaria e identificar pigmento malárico fagocitado en leucocitos. (Cuadro 2). Este último, es un signo de severidad de la infección también reflejada por la parasitemia inicial de 0.7% de eritrocitos infectados.<sup>14,16</sup>

Debido a la extraordinaria capacidad de replicación de *P. falciparum*, un cuadro de malaria no complicada puede progresar rápidamente a malaria grave especialmente en pacientes que nunca han adquirido inmunidad frente a esta enfermedad.<sup>14</sup> En nuestro caso clínico, con cuatro episodios previos de malaria por *P. falciparum*, además del cuadro febril agudo se observó anemia microcítica hipocrómica (Hb 5.8 mg/dl, Cuadro 1). En malaria, la anemia grave se explica por la hemólisis y se presenta con mayor frecuencia en niños en quienes un signo frecuente es la palidez intensa, evidente en este escolar.<sup>14</sup> Este signo se manifiesta cuando los niveles de hemoglobina descienden por debajo de 7 g/dl. Además, es importante considerar el estado de inmunidad en personas que proceden de zonas endémicas, fenómeno complejo que puede ser un factor mitigador de los síntomas o desencadenante de malaria grave y que involucra inmunidad innata e inmunidad adaptativa a través de mecanismos humorales y celulares.<sup>17</sup> El efecto de la inmunidad adquirida (premunición) se vio reflejado en el padre del escolar con antecedente de 12 episodios de malaria y confirmación de malaria subclínica, ya informada en Honduras, manifestada con febrícula y cefalea.<sup>18</sup>

La mayoría de casos de malaria importada de zonas endémicas se deben a que el viajero no recibió o no cumplió pautas quimioprolácticas apropiadas. En nuestro caso y su familia, la quimioprolaxis, si hubo, no funcionó. Uno de los factores podría ser la duración de la estancia, ya que 14 meses es un periodo prolongado de estadía en una zona endémica. En el año 2017 se informaron aproximadamente 435,000 muertes por malaria a nivel global, lo cual representó una reducción en comparación a los años anteriores.<sup>3</sup> Las muertes asociadas a la malaria son en gran medida evitables.<sup>19</sup> La recomendación de la OPS/OMS es que la terapia se inicie a la brevedad idealmente menos de 72 horas después del inicio de los síntomas.<sup>19,20</sup> En este escolar y su padre, el tratamiento de malaria por *P. falciparum* se inició siete y diez días después del inicio de los síntomas respectiva-

mente. Una vez realizado el diagnóstico e identificación de la especie de *Plasmodium*, es necesario comenzar rápidamente el tratamiento apropiado considerando el estado clínico del paciente y la susceptibilidad a los fármacos antipalúdicos que depende del área geográfica donde se adquirió la infección.<sup>20</sup> En el escolar, la elección de cloroquina y primaquina como manejo farmacológico inicial, se realizó sin confirmación de la especie de *Plasmodium* e ignorando los antecedentes epidemiológicos. Se realizó el correctivo del tratamiento y se administró un derivado de la artemisinina (coartem) y posterior tratamiento con unidosis de primaquina como agente gametocitocida, tal como recomendado por la Secretaría de Salud de Honduras.<sup>21</sup>

El tratamiento alternativo a la cloroquina elegido se fundamentó en el origen africano de la infección.<sup>20</sup> La resistencia a los antimaláricos en *P. falciparum* es multifactorial. Se conoce que los parásitos resistentes no acumulan concentraciones intracelulares significativas de cloroquina (40-50 veces más bajas que en los parásitos sensibles) provocando disminución en la eficacia de la cloroquina. Según estudios de proteómica realizados existe evidencia genética de alteraciones en la expresión de proteínas por *P. falciparum* en cepas K1 y Dd2 resistentes a la cloroquina y HB3 y 3D7 sensibles a la cloroquina.<sup>22</sup> Para determinar la respuesta clínica y parasitológica al tratamiento se recomienda cuantificar la densidad parasitaria y registrar las manifestaciones cuantificables como fiebre y vómito.<sup>16</sup> En el caso de este niño, después de 24 horas de tratamiento, se observó disminución de aproximadamente el 50% en la densidad parasitaria (Cuadro 2). En el padre también se observó buena respuesta terapéutica.

Las actividades de prevención de la malaria deben ir dirigidas a todas las personas expuestas, y ante un caso probable de malaria este debe confirmarse o descartarse. Es indispensable evaluar la respuesta clínica y parasitológica al tratamiento de los casos de malaria importada y tener en cuenta que es un método confiable.<sup>15, 23</sup> El seguimiento en el nivel terciario de salud de estos casos importados de malaria por *P. falciparum*, procedentes de una zona con malaria resistente, permitió detectar un caso subclínico y evaluar la respuesta terapéutica al tratamiento antimalárico. Al alta y durante el seguimiento ambulatorio es conveniente insistir en las recomendaciones al viajero para próximos viajes a zonas maláricas incluyendo medidas como quimioprolaxis y barreras contra los vectores, entre otras.<sup>24</sup> En estos casos se realizó el seguimiento pertinente en el nivel terciario y la gota gruesa control final en el escolar y su padre, resultaron negativas en 500 campos y la búsqueda de nexos epidemiológicos realizada en su localidad no detectó casos adicionales.

Los viajes a zonas endémicas con parásitos resistentes, la respuesta evolutiva de *Plasmodium* y los sistemas sanitarios debilitados, comprometen el control mundial y local de la malaria. El modelo del sistema sanitario de Honduras se encuentra en transición y desde hace varios años se eliminaron los programas de prevención y control de las enfermedades de transmisión vectorial, incluyendo el programa de la malaria, debilitando la vigilancia epidemiológica de esta enfermedad. La descripción de este caso clínico de un escolar y su familia reflejan la poten-

cialidad de complicación de la malaria y los diferentes eslabones en su manejo clínico y epidemiológico que fallaron y que pudieron derivar en consecuencias graves tanto desde el punto de vista clínico como de salud pública. Es necesario fortalecer el diagnóstico temprano y tratamiento oportuno y adecuado de la malaria en Honduras, así como su vigilancia epidemiológica, especialmente en el contexto de la eliminación de malaria en Mesoamérica.<sup>25</sup>

### AGRADECIMIENTOS

Se agradece a la Técnico de Laboratorio Clínico Wendy López, Servicio de Parasitología, Departamento de Laboratorio Clínico, Hospital Escuela (HE), por su apoyo en el diagnóstico microscópico de los casos; al personal del Departamento de Vigilancia de la Salud, HE, por su gestión en la obtención del

medicamento antimalárico proporcionado por la OPS/OMS. Se reconoce y agradece a los pacientes y familiares participantes por toda la colaboración brindada en la preparación de este artículo.

### CONTRIBUCIÓN DE LOS AUTORES

VGNZ, VGAC y SNTC concibieron la publicación del caso clínico. VGNZ y VGAC lideraron la recolección de datos, revisión bibliográfica y redacción del artículo. JG y JA dieron seguimiento parasitológico a los casos y revisaron en detalle los aspectos parasitológicos del artículo. SNTC y JJJ dieron seguimiento clínico a los casos y revisaron en detalle los aspectos clínicos del artículo. Todos los autores participaron en la revisión del artículo hasta alcanzar la versión final, la cual fue aprobada por cada uno.

### REFERENCIAS

- Centers for Disease Control and Prevention. Travel-related infectious diseases: malaria [Internet]. Atlanta: CDC; 2019 [consultado nov 2018]. Disponible en <https://wwwnc.cdc.gov/travel/yellowbook/2018/infectious-diseases-related-to-travel/malaria>
- Berberian G, Rosanova MT, Torroja C, Praino ML. El ABCD en prevención del paludismo en niños viajeros. Arch Argent Pediatr [Internet]. 2014 [consultado nov 2018];112(5): 468-73. Disponible en: [http://www.scielo.org.ar/scielo.php?script=sci\\_arttext&pid=S0325-00752014000500021&lng=es](http://www.scielo.org.ar/scielo.php?script=sci_arttext&pid=S0325-00752014000500021&lng=es)
- World Health Organization. World malaria report 2018 [Internet]. Geneva: WHO; 2018[consultado nov 2018]. Disponible en <https://www.who.int/malaria/publications/world-malaria-report-2018/en/>
- Wellems TE, Plowe CV. Chloroquine-resistant malaria. J Infect Dis [Internet]. 2001 [consultado nov 2018];184(6):770-6. Disponible en: <https://www.ncbi.nlm.nih.gov/pubmed/11517439>
- Venanzi E, Lopez-Vélez R. Resistencia a los antimaláricos. Rev Esp Quimioter [Internet]. 2016 [consultado nov 2018];29(Suppl. 1):72-75. Disponible en: <http://www.seq.es/seq/0214-3429/29/sup1/16venanzi.pdf>
- Vásquez Balda F. Quimioterapia en áreas con transmisión malárica persistente y resistencia del Plasmodium falciparum a la cloroquina en Panamá. Bol Ofic San Pan [Internet]. 1975 [consultado nov 2018];531-541. Disponible en: <http://iris.paho.org/xmlui/bitstream/handle/123456789/17600/v78n6p531.pdf?sequence=1&isAllowed=y>
- Chaves Carballo E. Los niños de Escobal, el Hospital Coco Solo y la malaria resistente en Panamá. Rev Cultural Lotería [Internet]. 2010 [consultado nov 2018];(491):64-71. Disponible en: <http://200.115.157.117/RevistasLoteria/491.pdf#page=65>
- Organización Panamericana de la Salud. Situación de la malaria en la región de las Américas 2000-2016. [Internet]. Washington: OPS; [2017] [consultado nov 2018]. Disponible en: <http://bit.ly/2qV0e11>
- Mejía-Díaz JR, Alger J, Valenzuela-Castillo R, Jeremías-Soto R. Evaluación clínica y parasitológica de la eficacia de la cloroquina en el tratamiento de la malaria en niños. Hospital Escuela 1998 – 2000, Tegucigalpa, Honduras. Rev Méd Postgrados Med, UNAH [Internet]. 2000 [consultado nov 2018];5(2):97–104. Disponible en: <http://www.bvs.hn/RMP/pdf/2000/pdf/Vol5-2-2000-3.pdf>
- Mejía Torres RE, Banegas EI, Mendoza M, Díaz C, Bucheli ST, Fontecha GA, et al. Efficacy of chloroquine for the treatment of uncomplicated Plasmodium falciparum malaria in Honduras. Am J Trop Med Hyg [Internet]. 2013 [consultado nov 2018];88(5):850-4. Disponible en: <https://www.ncbi.nlm.nih.gov/pmc/articles/PMC3752747/>
- Jovel IT, Mejía RE, Banegas E, Piedade R, Alger J, Fontecha G, et al. Drug resistance associated genetic polymorphisms in Plasmodium falciparum and Plasmodium vivax collected in Honduras, Central America. Malar J [Internet]. 2011 [consultado nov 2018];10:376. Disponible en: <https://www.ncbi.nlm.nih.gov/pmc/articles/PMC3266654/>
- Fontecha GA, Sanchez AL, Mendoza M, Banegas E, Mejía-Torres RE. A four-year surveillance program for detection of Plasmodium falciparum chloroquine resistance in Honduras. Mem Inst Oswaldo Cruz [Internet]. 2014 [consultado nov 2018];109(4):492-3. Disponible en: <http://www.scielo.br/pdf/mioc/v109n4/0074-0276-mioc-109-4-0492.pdf>
- Reyes-Hernández KL, Quiroz-Herbert MA, Reyes-Hernández U, Sánchez-Chávez NP, Reyes-Hernández DP, Hernández-Lira S, et al. Síndrome febril en el niño viajero. Bol Clin Hosp Infant Edo Son [Internet]. 2015 [consultado nov 2018];32(2):102-6. Disponible en: <http://www.medigraphic.com/pdfs/bolclinhosinfson/bis-2015/bis152g.pdf>
- Venanzi E, López-Vélez R. Abordaje terapéutico actual de la malaria grave importada. Rev Esp Quimioter [Internet]. 2016 [consultado nov 2018];29(Suppl 1):66-71. Disponible en: <http://seq.es/seq/0214-3429/29/sup1/15venanzi.pdf>
- Muñoz J, Rojo-Marcos G, Ramírez-Olivencia G, Salas-Coronas J, Treviño B, Pérez Arellano JL, et al. Diagnóstico y tratamiento de la malaria importada en España: recomendaciones del Grupo de Trabajo de Malaria de la Sociedad Española de Medicina Tropical y Salud Internacional (SEMT-SI). Enferm Infecc Microbiol Clin [Internet]. 2015 [consultado nov 2018];33(6):e1–e13. Disponible en: <http://www.elsevier.es/es-revista-enfermedades-infecciosas-microbiologia-clinica-28-pdf-S0213005X14000196>
- Instituto de Enfermedades Infecciosas y Parasitología Antonio Vidal. Manual de manejo de enfermedades parasitarias prioritarias en Honduras. 2a ed. Tegucigalpa: OPS; 2009.
- Campuzano Zuluaga G, Blair Trujillo S. Malaria: consideraciones sobre su diagnóstico. Medicina & Laboratorio [Internet]. 2010 [consultado nov 2018];16(7-8):311-354. Disponible en: <http://www.medigraphic.com/pdfs/medlab/myl-2010/myl107-8b.pdf>
- Aguilar CJ, Bu Figueroa E, Alger J. Malaria: infección subclínica entre escolares en la comunidad de Palacios, La Mosquitia. Rev Méd Hondur [Internet]. 2002 [consultado nov 2018];70(3):111-115. Disponible en: <http://www.bvs.hn/RMH/pdf/2002/pdf/Vol70-3-2002-3.pdf>
- Iborra MA, García E, Carrilero B, Segovia M. Diagnóstico y tratamiento de la malaria: análisis de la cohorte de pacientes ingresados en un hospital terciario (1998-2010). Rev Esp Quimioter [Internet]. 2013 [consultado nov 2018];26(1):6-11. Disponible en: <http://seq.es/seq/0214-3429/26/1/iborra.pdf>
- World Health Organization. Guidelines for the treatment of malaria [Internet]. 3rd ed. Geneva: WHO; 2015 [consultado nov 2018]. Disponible en: <http://bit.ly/2pZCytM>
- Secretaría de Salud (HN). Norma de malaria en Honduras. [Internet]. Tegucigalpa: Secretaría de Salud; 2010 [consultado nov 2018]. Disponible en: <http://www.bvs.hn/Honduras/salud/norma.de.malaria.en.honduras.pdf>
- Cuesta Astroz Y, Segura La Torre C. Métodos proteómicos aplicados al estudio de la malaria: Plasmodium falciparum. Acta Biol Colomb [Internet]. 2012 [consultado nov 2018];17(3):463 – 484. Disponible en: [http://www.scielo.org.co/scielo.php?pid=S0120-548X2012000300002&script=sci\\_arttext&lng=en](http://www.scielo.org.co/scielo.php?pid=S0120-548X2012000300002&script=sci_arttext&lng=en)
- Padilla JC, Montoya R. Guía de atención clínica de malaria. Infectio [In-

- ternet]. 2011 [Consultado nov 2018];15(4): 302-323.; Disponible en: <http://revistainfectio.org/index.php/infectio/article/view/478/478>
24. Organización Mundial de la Salud. Estrategia técnica mundial contra la malaria 2016-2030. [Internet]. Ginebra: OMS; 2015 [consultado nov 2018]. Disponible en [https://apps.who.int/iris/bitstream/handle/10665/186671/9789243564999\\_spa.pdf?sequence=1](https://apps.who.int/iris/bitstream/handle/10665/186671/9789243564999_spa.pdf?sequence=1)
25. World Health Organization. Eliminating malaria [Internet]. Geneva: WHO; 2016 [consultado nov 2018]. Disponible en: [https://apps.who.int/iris/bitstream/handle/10665/205565/WHO\\_HTM\\_GMP\\_2016.3\\_eng.pdf?sequence=1](https://apps.who.int/iris/bitstream/handle/10665/205565/WHO_HTM_GMP_2016.3_eng.pdf?sequence=1)

**ABSTRACT: Background:** Travels to endemic zones with resistant parasites, evolutionary response of *Plasmodium* and weakened health systems, compromise malaria global and local control. **Case Description:** Boy, 6 year old, treated at University Hospital (HE), Tegucigalpa, referred from Siguatepeque, Comayagua, due to doubtful laboratory diagnosis and history of living in Africa and four *P. falciparum* malaria episodes (2015-2017). On admission, he presented gastrointestinal manifestations and a report of *Plasmodium* spp. Treatment started with chloroquine, which was omitted and replaced the next day by an artemisinin derivative when confirming *P. falciparum* and 0.7% parasitized erythrocytes. He demonstrated good clinical and parasitological response; was discharged at 7<sup>th</sup> hospitalization day after 72 hours without fever. Thick smear at discharge reported *P. falciparum* sexual stages, indicating oral primaquina which was started when available seven days later. At the 5<sup>th</sup> day after discharge, ambulatory control showed no parasites although persisting phagocytized malarial pigment in leukocytes was observed. Four family members that lived also in Africa were examined. The father, who reported mild headache and low fever, had asexual stages of *P. falciparum*; presented good response to treatment with artemisinin derivative. **Conclusions:** Description of the case and the different links in its clinical and epidemiologic approach, reflect the potential for malaria complication. The introduction of chloroquine resistant parasites constitutes a public health threat, mainly due to avoidable failures in the health system. It is necessary to strengthen the early diagnosis and timely treatment, especially in the context of malaria elimination in Mesoamerica.

**Keywords:** Antimalarials; Chloroquine; Malaria; Malaria, falciparum; *Plasmodium falciparum*.