



IMAGEN EN LA PRÁCTICA CLÍNICA

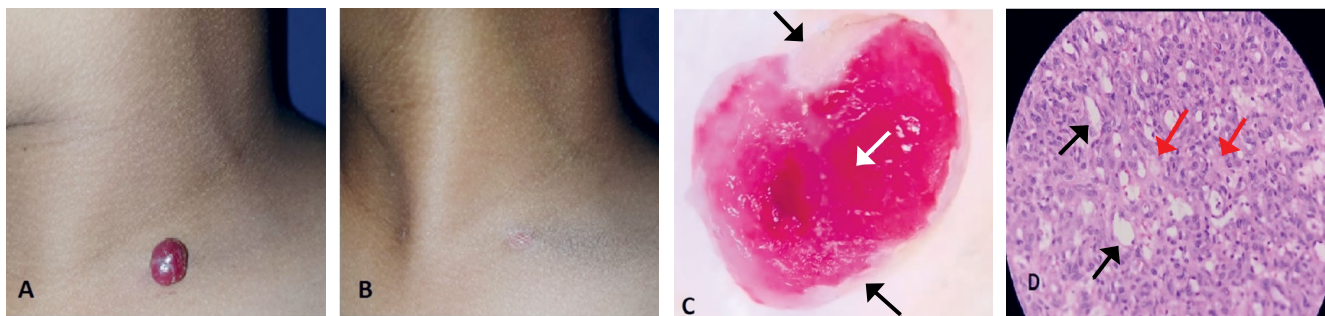
Granuloma piógeno en niños

Pyogenic granuloma in children

Gustavo A. Lizardo Castro^{1,2}  <https://orcid.org/0000-0001-5561-9220>, **Diana M. Blandón**¹  <https://orcid.org/0000-0003-3629-8374>.

¹Universidad Nacional Autónoma de Honduras (UNAH), Facultad de Ciencias Médicas (FCM); Tegucigalpa, Honduras.

²Secretaría de Salud, Hospital Escuela, Departamento Pediatría, Servicio de Dermatología; Tegucigalpa, Honduras.



Masculino de 10 años, con nódulo supraclavicular izquierdo de un mes de evolución, único, eritematoso, superficie brillante, niega sangrado (**Figura A**). Se realizó biopsia por rasurado y electrodesecación (**Figura B**), confirmándose diagnóstico de granuloma piógeno. El granuloma piógeno (GP), también llamado hemangioma capilar lobulillar, no es granuloma, ni piógeno, es un tumor vascular benigno de piel y mucosas, más frecuente en niños y adultos jóvenes. Etiopatogénesis asociada a factores angiogénicos, trauma, mutaciones, medicamentos e infecciones.¹ El GP inicia como pápula o nódulo vascular de crecimiento rápido de milímetros a pocos centímetros, usualmente único, sésil o pediculado, superficie lisa, lobulada, brillante, erosiva o friable, con tendencia a sangrado profuso, ocasionando atención de emergencia.^{1,2} Áreas mayormente afectadas, cabeza, cuello y manos. Variantes clínicas: satelitosis, subcutáneo, intravenoso y diseminado. Diagnóstico: clínico; la dermatoscopia muestra áreas homogéneas rojas (vasos proliferantes, [flecha blanca], **Figura C**) y borde queratinizado formando collarete escamoso blanco (**Figura C** [flechas negras]); la histopatología confirma el diagnóstico (**Figura D**), evidenciando proliferación de vasos sanguíneos (flechas negras) separados por tejido fibroconectivo (flechas rojas).² Diagnóstico diferencial: anomalías vasculares, tumores sólidos e infecciones. El tratamiento de elección es la extirpación quirúrgica. Otras opciones terapéuticas: electrodesecación, criocirugía, láser, escleroterapia, sal común, timolol y propranolol.^{2,3}

DETALLES DE LOS AUTORES

Gustavo A. Lizardo Castro, Pediatra, Sub-especialista en Dermatología Pediátrica; glizardoc@yahoo.com
Diana M. Blandón, Médico Residente Segundo Año del Posgrado de Dermatología; dianamb3110@gmail.com

REFERENCIAS

1. Ford BP, Stoopler ET. Lobular Capillary Hemangioma of the Lip. J Emerg Med. 2020;59(6):257-8. Doi: <https://doi.org/10.1016/j.jemermed.2020.07.032>
2. Wollina U, Langner D, França K, Gianfaldoni S, Lotti T, Tchernev G. Pyogenic Granuloma – A Common Benign Vascular Tumor with Variable Clinical Presentation: New Findings and Treatment Options. Open Access Maced J Med Sci. 2017;5(4):423-6. Doi: <https://doi.org/10.3889/oamjms.2017.111>
3. Daruwalla SB, Dhurat RS. A pinch of salt is all it takes! The novel use of table salt for the effective treatment of pyogenic granuloma. J Am Acad Dermatol. 2020;83:e107-8. Doi: <https://doi.org/10.1016/j.jaad.2019.12.013>

Recibido: 14-10-2021 Aceptado: 02-01-2023 Primera vez publicado en línea: 13-02-2023

Dirigir correspondencia a: Dr. Gustavo Lizardo

Correo electrónico: glizardoc@yahoo.com

RELACIONES Y ACTIVIDADES FINANCIERAS Y NO FINANCIERAS: Ninguna.

DECLARACIÓN DE CONFLICTOS DE INTERÉS: Ninguna.

Forma de citar: Lizardo-Castro GA, Blandón DM. Granuloma piógeno en niños. Rev Méd Hondur. 2023; 91(Sup. 2): S41. DOI: <https://doi.org/10.5377/rmh.v91iSup.%20No.2.15730>

© 2023 Autor(es). Artículo de acceso abierto bajo la licencia <https://creativecommons.org/licenses/by/4.0/deed.es> 