



## CASO CLÍNICO

# Síndrome medular completo secundario a mielitis infecciosa causada por *Mycobacterium Tuberculosis*. Informe de caso

*Central spinal cord syndrome secondary to infectious myelitis caused by Mycobacterium Tuberculosis*

Sonya Denise Díaz<sup>1</sup>  <https://orcid.org/0009-0001-9871-1980>, Daysi Nicolle Umanzor<sup>1</sup>  <https://orcid.org/0009-0005-0557-3099>, Olga María Suazo Suazo<sup>2</sup>  <https://orcid.org/0009-0009-6203-8358>.

<sup>1</sup>Secretaría de Salud, Hospital Escuela, Emergencia Unificada; Tegucigalpa, Honduras.

<sup>2</sup>Secretaría de Salud, Región Sanitaria Departamental La Paz; La Paz, Honduras.

**RESUMEN. Introducción:** La tuberculosis, un problema de salud pública a nivel mundial que afecta a la población. Causada por *Mycobacterium tuberculosis*, se transmite a través de gotas de saliva y la presentación extrapulmonar afecta 5–45% de la población infectada. La tuberculosis de columna vertebral es una enfermedad crónica y progresiva, secundaria a la diseminación de un foco primario, que puede pasar desapercibido. **Descripción del caso:** Paciente masculino con fiebre de 4 días de evolución, nocturna, con diaforesis, debilidad de fuerza de miembros superiores e inferiores bilateral; miembros inferiores con (0) fuerza y miembros superiores (1), ausencia de reflejos osteotendinosos en ambas extremidades, nivel sensitivo C4, con ausencia de control de esfínteres. El diagnóstico se estableció mediante toracocentesis diagnóstica, realizando GeneXpert y cultivo de líquido pleural, positivo para tuberculosis y negativo para micobacteria resistente; resonancia magnética con gadolinio identifica área hiperintensa cervical medular de C2 hasta C4, produciendo aumento en el diámetro de la médula espinal. Se inició tratamiento tetraconjugado: isoniazida, rifampicina, pirazinamida y etambutol. Cuatro semanas posteriores al comienzo de tratamiento paciente presenta (2) fuerza en miembros inferiores y (3) en miembros superiores, continuando con terapia física. **Conclusión:** la tuberculosis se presenta de maneras muy diversas y se debe tener presente en pacientes jóvenes sin antecedentes personales patológicos que presenten cuadros de fiebre como uno de los primeros síntomas. Pruebas diagnósticas serológicas, GeneXpert y de imagen como la resonancia magnética ayudan en establecer un diagnóstico. La tuberculosis debe considerarse siempre en un proceso infeccioso que se desconoce etiología.

**Palabras clave.** Enfermedad de pott, *Mycobacterium tuberculosis*, Tuberculosis de la columna vertebral, Tuberculosis pleural.

## INTRODUCCIÓN


En 2018, la Organización Mundial de la Salud (OMS) registró alrededor de 1,050,000 nuevos casos de tuberculosis extrapulmonar, representando el 15 % de los casos totales notificados. Esta proporción varió según la región afectada, situándose entre el 8 % y el 24 %. Es destacable que la incidencia de la tuberculosis extrapulmonar ha mantenido una relativa estabilidad en los últimos años, a diferencia de la tuberculosis pulmonar, cuya incidencia ha experimentado una disminución. La tuberculosis es un problema de salud pública a nivel mundial que afecta a la población en general.<sup>1</sup> La afectación esquelética se presenta en aproximadamente 10% de los pacientes con tuberculosis extrapulmonar; de esta la afectación más común se presenta en la columna vertebral en un 50%.<sup>2-4</sup> Es una enfermedad crónica y progresiva, secundaria a la diseminación de un foco primario, el cual puede pasar desapercibido.<sup>3,5</sup> Factores como la pobreza, el aislamiento geográfico, el abandono político, social y cultural, la discriminación, la desnutrición y el hacinamiento, aumentan el riesgo de infectarse y enfermar de tuberculosis.<sup>6,7</sup> La infección tuberculosa en la columna vertebral se establece en la esquina anterior de la vértebra debido a que sigue la vía del plexo venoso paravertebral o de bastón, emigra hacia el disco intervertebral y representa la mitad de los casos. Puede propagarse por la vía subligamentaria anterior o posterior y así afectar a varios cuerpos vertebrales.<sup>8,9</sup> Las características clínicas dependen de la severidad y duración de la enfermedad. Los datos clínicos más comunes son: dolor, impotencia funcional y contractura muscular; en casos avanzados, la pérdida de la sensibilidad y parálisis de los miembros inferiores son frecuentes.<sup>10,11</sup>

Recibido: 27-07-2023 Aceptado: 05-03-2024 Primera vez publicado en línea: 29-04-2024  
Dirigir correspondencia a: Sonya Denise Díaz  
Correo electrónico: sonya2denise@gmail.com

**DECLARACIÓN DE RELACIONES Y ACTIVIDADES FINANCIERAS Y NO FINANCIERAS:** Ninguna.

**DECLARACIÓN DE CONFLICTOS DE INTERÉS:** Ninguna.

**Forma de citar:** Díaz SD, Umanzor DN, Suazo-Suazo OM. Síndrome medular completo secundario a mielitis infecciosa causada por *Mycobacterium Tuberculosis*. Informe de caso. Rev Méd Hondur. 2024; 92(1): 45-49. DOI: <https://doi.org/10.5377/rmh.v92i1.17753>

© 2024 Autor(es). Artículo de acceso abierto bajo la licencia <https://creativecommons.org/licenses/by/4.0/deed.es> 

El diagnóstico se establece con la identificación de *Mycobacterium tuberculosis*, identificando las características histopatológicas y/o hallazgo de bacilos ácido-alcohol resistentes en el frotis. La prueba de imagen indicada para la valoración del compromiso neurológico y el estudio diagnóstico de elección es la resonancia magnética.<sup>11,12</sup> El esquema básico no resistente es con isoniazida 300 mg, rifampicina 600 mg, pirazinamida 1500 mg y etambutol 1200 mg, con una duración media de 12 meses.<sup>10,13</sup> El régimen recomendado por la Organización Mundial de la Salud (OMS) consiste en administrar el tratamiento durante 2 meses y luego continuar con isoniazida y rifampicina, tres días a la semana hasta completar 12 meses; se ha observado que pacientes con dicho esquema presentan una mejoría de hasta un 70%, sin embargo, se puede requerir tratamiento tetraconjugado farmacológico combinado con cirugía, la cual puede ser coadyuvante en los casos de tuberculosis espinal complicada,<sup>14,15</sup> el tratamiento clásico de la espondilitis tuberculosa consiste en desbridamiento anterior e injerto estructural con cresta ilíaca, peroné o costilla conocida como técnica de Hong Kong, además se ha demostrado que el drenaje percutáneo guiado por Tomografía Computarizada (TC) combinado con la cirugía de abordaje posterior es seguro y eficaz, para el tratamiento de la tuberculosis de espina dorsal y lumbar con enormes abscesos iliopsoas en adultos. La evaluación de la respuesta al tratamiento requiere un análisis exhaustivo de la mejora clínica en aspectos fundamentales como el manejo del dolor, la recuperación de la movilidad y la reducción de cualquier déficit neurológico.<sup>16</sup> Este caso clínico expone la importancia de conocer las manifestaciones de tuberculosis extrapulmonar, que puede pasar desapercibida, dando como resultado un mal abordaje del paciente y en complicaciones severas.

## DESCRIPCION DEL CASO

Paciente masculino de 42 años, originario de Patuca, Olancho, motorista, sin antecedentes personales patológicos, sin hábitos tóxicos, que se recibe en un hospital de especialidades, referido de hospital regional; reporta historia de trauma directo en columna cervical, dos días después presenta fiebre de cuatro días de evolución subjetivamente alta, no cuantificada, de predominio nocturno, acompañado de diaforesis, atenuada con acetaminofén; posteriormente inicia pérdida de la fuerza en miembros superiores e inferiores bilateral, progresiva por lo que se refiere a la institución.

Al examen físico paciente presenta aspecto agudamente enfermo, Glasgow 15, colaborador, orientado en las tres esferas, pupilas reactivas, isocóricas, tolerando vía oral, tórax simétrico, expansibilidad conservada, pulmones con murmullo vesicular audible, no ruidos patológicos, ritmo cardiaco regular, sin ruidos accesorios, no soplos, abdomen sin estigmas de trauma, ruidos intestinales presentes, blando, no doloroso, y sin resistencia muscular involuntaria. En extremidades, los miembros inferiores se observan delgados, con atrofia muscular leve, sin estigmas de trauma, sin aumento de tamaño, sin rubor, con (0) en fuerza según escala de Daniels, y en miembros superiores

(1), con ausencia de reflejos osteotendinosos en ambos pares de extremidades, nivel sensitivo C4, con ausencia de control de esfínteres.

En primera instancia es evaluado por servicio de Neurocirugía, quien determina que el paciente no cursa con patología neuroquirúrgica, no presenta estigmas de trauma, el nivel sensitivo que presenta no coincide con el sitio de trauma y con la atrofia muscular que el paciente presenta, no es agudo y se debe indagar otras causas. El paciente se estudia como un síndrome medular completo de etiología por determinar. Se prescribe al paciente anticoagulación profiláctica mediante enoxaparina, administrada a una dosis de 40 miligramos por vía subcutánea diariamente, vendaje de miembros inferiores, apoyos en puntos de presión y colchón de agua, pregabalina 150 miligramos vía oral cada día como un neuromodulador del dolor neuropático y metilprednisolona 1 gramo al día por cinco días utilizando el esteroide para disminuir el proceso inflamatorio.

Se ingresa al servicio de medicina interna, en área roja, en la emergencia unificada por la severidad del cuadro clínico y la respuesta inflamatoria sistémica. El paciente presenta presión arterial: 100/80 mmHg, frecuencia cardíaca: 82, frecuencia respiratoria: 17 rpm y saturación de oxígeno: 97%, los exámenes iniciales no muestran lesión renal, valores de electrolitos normales, sin anemia, trombocitopenia y reportaban leucocitos de 21 mil mm<sup>3</sup> con predominio del 80% de neutrófilos por lo que se pensó en infección piógena en columna dorsal y tejidos blandos, se inició tratamiento antibiótico de amplio espectro con vancomicina 1 gramo intravenoso cada 48 horas y meropenem 2 gramos intravenoso cada 8 horas. Al reinterrogar, refiere presentar disnea de grandes a medianos esfuerzos por lo que se presenta al servicio de Neumología, en rayos X se observa cardiomegalia y ensanchamiento mediastinal, sin borramiento de ángulos, se realiza un ultrasonido de tórax, el cual muestra derrame pleural laminar bilateral, zona de hiperecogenicidad basal bilateral sugestiva de consolidado e imagen con aparente dilatación de cámaras cardíacas. Se realiza una tomografía de tórax la cual reporta consolidados basales posteriores bilaterales con broncograma aéreo y derrame pleural bilateral, volumen aproximado del lado derecho 70 ml, y lado izquierdo de 402 ml.

Debido a la ausencia de expectoración por parte del paciente, se llevó a cabo una broncoscopia con el propósito de obtener una muestra para realizar estudios microbiológicos encontrándose árbol bronquial derecho con mucosa bronquial hiperémica en bronquios lobares con secreciones hialinas difusas, no se observan masas, pólipos, ni infiltración de la mucosa; en árbol bronquial izquierdo se observa mucosa bronquial hiperémica en bronquios lobares, con secreciones hialinas difusas no se evidencian masas, pólipos, ni infiltración de mucosas. De las muestras obtenidas, la reacción de cadena de polimerasa (PCR) de *Mycobacterium tuberculosis* se reporta como muestra insuficiente, así como el cultivo para micobacterias obtenido del bronco aspirado.

Para descartar la sospecha diagnóstica, se decide hacer toracocentesis diagnóstica. Se envía GeneXpert y cultivo de lí-

quido pleural, el cual se reporta positivo para tuberculosis y negativo para micobacteria resistente. Panel viral negativo (Rapid blood test - RPR y Venereal disease reasearch laboratory test - VDRL no reactivo, anticuerpos hepatitis B y C negativos), procalcitonina 0.53 ng/ml. Se decide realizar un ecocardiograma, el cual reporta volumen de eyección conservado y cavidades cardiacas de tamaño adecuado. Se considera el ecocardiograma normal.

El servicio de Neurología lo evalúa y realiza una punción lumbar con salida de líquido amarillento turbio, con citoquímica de 17 células y Adenosina desaminasa (ADA) negativo.

Se procede a presentar el paciente al servicio de Infectología, quien sugiere suspender la cobertura antibiótica, comenzar con tratamiento tetraconjugado con isoniazida, rifampicina, pirazinamida y etambutol y realizar hemocultivos completar estudios de líquido cefalorraquídeo con cultivo de micobacterias y hongos, se indica realizar una resonancia magnética cervical para delimitar y confirmar infiltración en columna.

Se realiza estudio de imagen por resonancia magnética con gadolinio realizando cortes sagitales de la región cervical, área hiperintensa medular que se extiende desde C2 hasta C4, encontrándose aumento en el diámetro de la médula espinal, sin datos de reforzamiento (**Figura 1**).

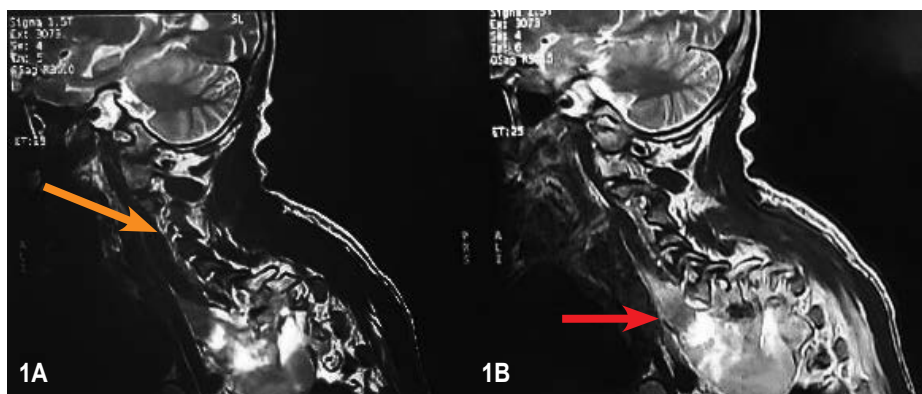
Para descartar un proceso degenerativo se realiza electromiografía, la cual reporta amplitudes disminuidas menores de un 50% sin relación distal-proximal, ni dispersión temporal, con estudios de electromiografía sin denervatorios. Los bloques que presenta se consideran relacionados con patología de origen medular y no de nervios periféricos. El paciente comienza terapia de reacondicionamiento físico por médicos de medicina física y rehabilitación. Durante la hospitalización, el paciente presenta úlcera sacra grado II como resultado por el encamamiento, por lo que se manejó con limpiezas simples con clorhexidina, mycrodacin dos veces al día, desbridamiento a pie de cama con bisturí número cinco en 4 ocasiones, parches de fusidin por siete días y posteriormente con parches hidrocoloides. Después de cuatro semanas desde el inicio del tratamiento antituberculoso, el paciente experimenta una fuerza clasificada como (2) en los miembros inferiores y (3) en los miembros superiores, según la escala de Daniels. A pesar de este hallazgo,

se mantiene el tratamiento antituberculoso y se continúa con la terapia física correspondiente.

El paciente se mantuvo ingresado 17 días en área roja de observación de la emergencia unificada y 32 días en sala de hospitalización, con tratamiento oral tetraconjugado, de primera línea con isoniazida, etambutol, rifampicina y pirazinamida; terapia física funcional y terapéutica, con exámenes de función hepática y renal cada 4 días, manteniéndose en los rangos normales. El paciente recupera funcionalidad, por lo que se indica el alta médica. Se sugiere tratamiento oral tetraconjugado por un año en el centro de salud más cercano, con terapia física y controles de función hepática y renal cada tres meses para vigilancia de los posibles efectos secundarios. El paciente mantuvo una actitud positiva y colaboradora, atento a las explicaciones médicas sobre su condición y el tratamiento que se le indicó, y a su vez las medidas que podía contribuir a su recuperación; además, proporcionó su consentimiento por escrito para la publicación de este reporte de caso y las imágenes. El paciente permaneció acompañado por un hermano, siendo colaborador con el equipo médico y pendiente de los cuidados y condición médica del paciente.

## DISCUSIÓN

La tuberculosis es un problema de salud pública a nivel mundial, sigue afectando a la población en los diferentes grupos etarios, es una enfermedad infecciosa de gran prevalencia en países en vía de desarrollo como el nuestro,<sup>1</sup> reportes de la (OMS) confirman que aunque el compromiso pulmonar es el más frecuente y de mayor impacto en la salud pública, las formas extrapulmonares representan 5 a 35% del total de los casos, siendo los sitios anatómicos de afectación más frecuente los ganglios linfáticos, la pleura, hueso, meninges y el sistema urogenital,<sup>17</sup> por lo que dicha infección tiene diversas presentaciones clínicas y es de difícil diagnóstico, recalando la importancia de sospechar estas patologías para intervenciones oportunas y que impacten en la morbimortalidad. Cabe resaltar que, específicamente, la infección vertebral continúa siendo una de las principales patologías infecciosas que condicionan a los pacientes a padecer complicaciones osteomusculares.<sup>18</sup>



**Figura 1A.** Corte sagital. Disminución del espacio de C2-C3. **1B.** Disco intervertebral hiperintenso, indicando colección epidural anterior de la médula a nivel C7-T1.

La presencia de tuberculosis esquelética se da en el 10% de los pacientes con tuberculosis extrapulmonar, de esta la afectación más común se presenta en la columna vertebral en un 50%.<sup>2-4</sup> La afectación primaria generalmente es pulmonar y la vía de diseminación más frecuente es hematogena; otras vías son la inoculación o la extensión directas.<sup>18</sup> Afecta inicialmente vértebras adyacentes antes de entrar al espacio discal, con riesgo de mielopatía compresiva. En áreas no endémicas, la tuberculosis esquelética generalmente es secundaria a reactivación.<sup>19</sup> En casos de tuberculosis extrapulmonar, la determinación de la ADA es de gran utilidad diagnóstica, la presencia de esta enzima en el Líquido Cefalorraquídeo (LCR) tiene una sensibilidad elevada (80%) con especificidad variada, esto depende de la incidencia, edad y otras patologías previas como los linfomas y meningitis que podrían proporcionar un resultado falso positivo, en el caso presentado se encontró un resultado negativo a pesar de las características inflamatorias de la muestra de LCR.<sup>20</sup>

El tratamiento tiene como objetivo la erradicación de la enfermedad, por lo que la OMS ha propuesto esquemas de terapia tetraconjugada, la cual debe de seguirse y supervisarse de manera estricta,<sup>10,13,18</sup> El tratamiento quirúrgico disminuye las secuelas, mejoran las deformaciones óseas, las compresiones de raíces nerviosas y mejora la calidad de vida de los pacientes, la literatura menciona que el procedimiento quirúrgico es utilizado en las fases avanzadas de la enfermedad y usualmente corresponde a un diagnóstico tardío.<sup>16,18</sup>

El caso reportado reforzó la hipótesis fisiopatológica de infección pleural por contigüidad en contexto de una tuberculosis vertebral establecida. El reporte de caso realizado por Escobar Mera,<sup>1</sup> fortalece la importancia de considerar la tuberculosis vertebral entre los diagnósticos diferenciales del síndrome medular agudo, dolor dorsolumbar crónico, absceso intramedular, un cuadro de mielitis transversa o espondilodiscitis asociada a mielopatía; incluso en personas previamente sanas y sin inmunosupresión documentada. López Millares<sup>8</sup> en su reporte de caso, describen la instauración de un cuadro clínico insidioso, tal como se presentó en este caso clínico, siendo necesaria la sospecha clínica con el apoyo de pruebas microbiológicas y

estudios de imagen como la resonancia magnética que es el estudio de elección para detectar cambios en las vértebras y tejidos vecinos.<sup>8,14</sup> En este caso se realizó un abordaje integral, con el apoyo multidisciplinario en la evaluación y discusión de los hallazgos para lograr un diagnóstico, evitando así complicaciones que prolongaran la estancia hospitalaria, afectaran negativamente la calidad de vida y que no permitieran lograr una recuperación con abolición de síntomas y así evitar las secuelas a largo plazo.

Se considera que el primer estudio radiológico es la radiografía, que tiene una especificidad y sensibilidad del 58%; sin embargo, se necesita que el hueso tenga afectación en la mineralización ósea para mostrar cambios. De segunda elección está la tomografía computarizada manual, con una especificidad cercana al 90% si se realiza a las 3-6 semanas después que comenzó la infección; y la resonancia magnética es la prueba diagnóstica ideal porque tiene mayor sensibilidad y especificidad en las 2 primeras semanas de la infección con 97 y 93% respectivamente.<sup>21</sup>

En el estudio de este caso al igual que en el caso clínico de Sosa Frías<sup>5</sup>, se confirmó que la tuberculosis es una patología relacionada con las características socioculturales de nuestra población; la pobreza, el hacinamiento, el aislamiento geográfico y la demanda tardía de la atención médica, identificando la importancia de conocer las manifestaciones extrapulmonares de los casos avanzados, ya que es una enfermedad crónica y progresiva que puede pasar desapercibida.

## CONTRIBUCIONES

DS, UD, SO contribuyeron de forma equitativa en la elección del caso e imágenes, redacción, y aprobación del artículo, y son igualmente responsables del contenido.

## DETALLES DE LOS AUTORES

Sonya Denise Díaz, Médica general; sonya2denise@gmail.com  
Daisy Nicolle Umanzor, Médica general; dnicolle.umanzor@gmail.com

Olga María Suazo Suazo, Médica general; olguita\_suazo@hotmail.com

## REFERENCIAS

- Escobar MA, Ramírez ÁV, Remolina SA, Rodríguez Rincon GA, Cárdenas Prieto JM. Mielorradiculitis por *Mycobacterium tuberculosis*: reporte de caso. *Neurología Argentina* [Internet]. 2023 Jan 2 [citado 11 Julio de 2023]; Disponible en: <https://www.sciencedirect.com/science/article/abs/pii/S185330028220060X?via%3Dihub>
- Leguizamón-Castillo DC, Espinosa-García E, Vélez-Pachón CV, Cediel-Echeverry M. Mielopatía compresiva por *Mycobacterium tuberculosis* en una niña de origen indígena: un caso clínico de zona endémica amazónica. *MedUNAB* [Internet]. 2018 nov 19 [citado 11 de Julio 2023]; 21(1):138-46. Disponible en: <https://revistas.unab.edu.co/index.php/medunab/article/view/2700/2889>
- Medina-Peñasco RJ, Rosas-Ramírez MI, Barragán-Hervella RG, et al. Tuberculosis de columna vertebral: experiencia en un hospital de tercer nivel en Puebla, México. *Rev Med Inst Mex Seguro Soc*. 2017;55 (Suplemento: 1):80-84.
- Torre D de la, Gángora López J, Pérez Maeve JA, Guerrero Beltrán L. Mal de Pott. Diagnóstico y tratamiento del paciente. *Rev Hosp Jua Mex* 2006; 73(3):96-100 [Internet]. [Citado 10 de julio 2023]; Disponible en: <https://www.medigraphic.com/pdfs/juarez/ju-2006/ju063e.pdf>
- Sosa FA, Núñez BA. Enfermedad de Pott. Caso clínico radiológico. *Multimed* [Internet]. 2019 feb [citado 10 Julio de 2023]; 23(1): 147-156. Disponible en: [http://scielo.sld.cu/scielo.php?script=sci\\_arttext&pid=S1028-48182019000100147&Ing=es](http://scielo.sld.cu/scielo.php?script=sci_arttext&pid=S1028-48182019000100147&Ing=es).
- Laos PE, Basurco AO, Urquizo JL. Tuberculosis espinal: diagnóstico y manejo. *Horiz. Med.* [Internet]. 2022 ene [citado 10 Julio de 2023]; 22(1): e1551. Disponible en: [http://www.scielo.org.pe/scielo.php?script=sci\\_arttext&pid=S1727-558X2022000100011&Ing=es](http://www.scielo.org.pe/scielo.php?script=sci_arttext&pid=S1727-558X2022000100011&Ing=es). Epub 03-Mar-2022. <http://dx.doi.org/10.24265/horizmed.2022.v22n1.13>
- Barrera C, Morales D. Enfermedad de Pott: A propósito de un caso. *Bioc.* [Internet]. 25jun.2017 [citado 10 julio de 2023];12(2). Disponible en: <http://revistas.unilibre.edu.co/index.php/biociencias/article/view/2296>
- Millares EL, Pedrosa J, Gómez MC, Arribas J, Cuenca J. Enfermedad de

- Pott: un mal aún sin erradicar. SERAU. [Internet]. [Citado 10 Julio de 2023]; Disponible en: <https://serau.org/2022/11/enfermedad-de-pott-un-mal-an-sin-erradicar/>
9. Ramírez Huaranga MA, Arenal López R, Anino Fernández J, Villasanti Rivas N. Mal de Pott: una causa infrecuente de dolor dorsolumbar en nuestros días. *Reumatología Clínica*. 2016 Mar;12(2):109–11.
  10. Lugo FJ, Santana SA, Castejón JL. Espondilodiscitis Tuberculosa "Mal de Pott". Reporte de Un Caso. *Rev Med Clin* [Internet]. 15 de febrero de 2023 [citado 11 de julio de 2023];7(1): e15022307009. Disponible en: <https://medicinaclinica.org/index.php/rmc/article/view/479>
  11. Corleto G, López E, González C. Enfermedad de Pott. Reporte de caso clínico y revisión y bibliográfica. *Revista Científica del Sistema de Estudios de Postgrado de la Universidad de San Carlos de Guatemala*. 2022 Jan 19;4(1):117–24.
  12. Delgado-Pérez JA, Colín-Martínez O. Enfermedad de Pott infantil. Reporte de caso. *Acta Pediatr Méx* 2019;40(3): 133-142.
  13. Rojo CM. MAL DE POTT: REPORTE DE CASO EN LA CIUDAD DE COCHABAMBA. *Revista Científica Ciencia Médica*. 2022 Sep 19;25(1):79–80.
  14. Santos A de la CV, Fuentes PJB, Pérez FG. Diagnóstico por imágenes de tuberculosis vertebral. Presentación de un caso. *Medisur* [Internet]. 2015 feb 12;13(2). [citado 11 de julio de 2023]; Available from: <https://www.mediagraphic.com/pdfs/medisur/msu-2015/msu152k.pdf>
  15. Graña D, Ponce C, Danza A, Gutiérrez I, Dufrechou C. Espondilodiscitis tuberculosa: uso de los exámenes complementarios con una nueva perspectiva: A propósito de dos casos clínicos y revisión de la literatura. *Arch. Med Int* [Internet]. 2015 Mar [citado 16 julio 2023]; 37(1): 18-23. Disponible en: [http://www.scielo.edu.uy/scielo.php?script=sci\\_arttext&pid=S1688-423X2015000100004&Ing=es](http://www.scielo.edu.uy/scielo.php?script=sci_arttext&pid=S1688-423X2015000100004&Ing=es)
  16. Núñez B, Nafxiel J, Campos L, Díaz F, Velásquez M, Izaguirre E, Faria G, et al. Tratamiento quirúrgico de la espondilitis tuberculosa (enfermedad de Pott). Reporte de un caso y revisión de la literatura. *Rev. biomédica [revista en la Internet]*. 2019 Ago [citado 2023 Sep 24]; 30(2): 59-65. Disponible en: [http://www.scielo.org.mx/scielo.php?script=sci\\_arttext&pid=S2007-84472019000200059&Ing=es](http://www.scielo.org.mx/scielo.php?script=sci_arttext&pid=S2007-84472019000200059&Ing=es). Epub 06-Sep-2019. <https://doi.org/10.32776/revbiomed.v30i2.637>.
  17. Varela Bustillo D, Sierra K, Bustillo PL, Andrade CG. Diagnóstico de tuberculosis renal mediante prueba de lipoarabinomanano en paciente Inmunocompetente presentación de un caso. *Rev Méd Hondur*. 2023; 91 (Sup1): S8-S13. DOI: <https://doi.org/10.5377/rmh.v91iSup%20No.1.16253>.
  18. Medina R, Rosas M, Barragan R, Alvarado I, López G, Montiel A, et al. Tuberculosis de columna *Rev Med Inst Mex Seguro Soc*. 2017;55 Supl 1: S80-4 [Internet]. 2016 agosto [citado el 25 de septiembre de 2023]. Disponible en: <https://biblat.unam.mx/hevila/RevistaMedicadelInstitutoMexicanodelSeguroSocial/2017/vol55/supl1/11.pdf>
  19. Suárez EU, Calpena S, Álvarez B, Górgolas M, Córdoba R. Un paciente con mal de Pott [A patient with Pott's disease]. *Rev Esp Quimioter*. 2022 Feb;35(1):97-99. Spanish. doi: 10.37201/req/098.2021. Epub 2021 Nov 23. PMID: 34812032; PMCID: PMC8790644.
  20. Ramírez-Lapausa M, Menéndez-Saldaña A., Noguero-Asensio A. Tuberculosis extrapulmonar, una revisión. *Rev. esp. sanid. penit.* [Internet]. 2015 [citado 2024 Feb 20]; 17(1): 3-11. Disponible en: [http://scielo.isciii.es/scielo.php?script=sci\\_arttext&pid=S1575-06202015000100002&Ing=es](http://scielo.isciii.es/scielo.php?script=sci_arttext&pid=S1575-06202015000100002&Ing=es). <https://dx.doi.org/10.4321/S1575-06202015000100002>
  21. Clinical-radiological approach to nontraumatic myelopathy. *Radiología (English Edition)*, Volume 62, Issue 6, November–December 2020, Pages 464-480. I. Herrera Herrera, I. Garrido Morro, J. Guzmán de Villoria Lebie-dziejewski, C. Ordoñez González, A. Rovira.

**ABSTRACT. Background:** Tuberculosis is a global public health problem that affects the population. Caused by *Mycobacterium tuberculosis*, it is transmitted through droplets of saliva and extrapulmonary presentation affects 5–45% of the infected population. Spinal tuberculosis is a chronic and progressive disease, secondary to the spread of a primary focus, which can go unnoticed. **Case description:** Male patient with fever of 4 days of evolution, nocturnal, with diaphoresis, weakness of strength of bilateral upper and lower limbs; lower limbs with (0) strength and upper limbs (1), absence of deep tendon reflexes in both pairs of limbs, C4 sensory level, with absence of sphincter control. The diagnosis was established by diagnostic thoracentesis, performing GeneXpert and pleural fluid culture, positive for tuberculosis and negative for resistant mycobacteria; MRI with gadolinium identifies hyperintense cervical spinal cord area from C2 to C4, producing an increase in the diameter of the spinal cord. Tetraconjugate treatment was started: isoniazid, rifampicin, pyrazinamide and ethambutol. Four weeks after the beginning of treatment, the patient presents (2) strength in the lower limbs and (3) in the upper limbs, continuing with physical therapy. **Conclusion:** tuberculosis presents in very diverse ways and should be kept in mind in young patients without a personal pathological history who present symptoms of fever as one of the first symptoms. Serological diagnostic tests, GeneXpert and imaging such as magnetic resonance imaging help in establishing a diagnosis. Tuberculosis should always be considered an infectious process whose etiology is unknown. **Keywords.** *Mycobacterium tuberculosis*, Pleural tuberculosis, Pott's disease, Tuberculosis of the spinal cord.