



IMAGEN EN LA PRÁCTICA CLÍNICA

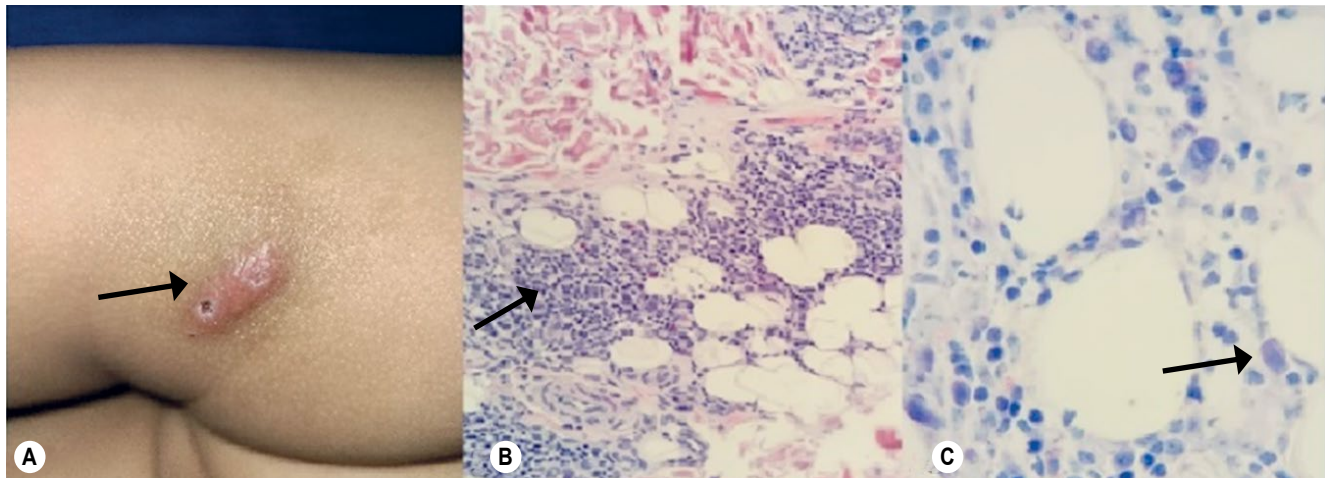
Mastocitoma cutáneo solitario en niños

Solitary cutaneous mastocytoma in children

Gustavo A. Lizardo Castro^{1,2}  <https://orcid.org/0000-0001-5561-9220>, Karina A. Castro Delgado¹  <https://orcid.org/0000-0003-2989-6536>.

¹Universidad Nacional Autónoma de Honduras (UNAH), Facultad de Ciencias Médicas (FCM); Tegucigalpa, Honduras.

²Secretaría de Salud, Hospital Escuela, Departamento de Pediatría; Servicio de Dermatología; Tegucigalpa, Honduras.



Masculino, 3 años de edad, procedente de San Lorenzo, Valle. Presentó en glúteo izquierdo, placa indurada, marrón-rojiza, ovalada, de 3.0 x 1.5 cm, superficie lisa, brillante, con dos pequeñas erosiones, halo hiperpigmentado (Figura A, flecha), de 12 meses de evolución, ocasionando prurito y signo de Darier positivo. La biopsia mostró denso infiltrado de mastocitos en la dermis (Figura B, flecha), con núcleo grande y gránulos en citoplasma (Figura C, flecha). El mastocitoma cutáneo solitario, la urticaria pigmentosa y la mastocitosis cutánea difusa, conforman la mastocitosis cutánea.¹ En la etiopatogenia de la mastocitosis cutánea y sistémica, se han descrito mutaciones del gen c-Kit.² El mastocitoma cutáneo solitario, típicamente se inicia en los primeros 3 meses de vida, y los casos congénitos son frecuentes.³ Generalmente es lesión única, indurada, marrón-rojiza, oval o redonda, hasta 5 cm de diámetro, localizada usualmente en tronco y extremidades.¹ El rascado puede desencadenar eritema, edema y prurito (signo de Darier), siendo positivo en 50% de casos, es rara la presencia de síntomas sistémicos, como rubor y disnea.^{1,3} El diagnóstico es clínico, la biopsia es confirmatoria. Diagnóstico diferencial: urticaria pigmentosa. Tratamiento sintomático, y evitar factores desencadenantes. Pronóstico excelente, con remisión completa cercana al 100% antes de la pubertad.³

DETALLES DE LOS AUTORES

Gustavo A. Lizardo Castro, Pediatra, Sub-especialista en Dermatología Pediátrica; glizardoc@yahoo.com

Karina A. Castro Delgado, Médica Especialista egresada del Posgrado de Dermatología, Cohorte 2020-2022; karicastro.hn@gmail.com

Recibido: 30-09-2022 Aceptado: 01-03-2023 Primera vez publicado en línea: 20-03-2023


Dirigir correspondencia a: Dr. Gustavo Lizardo

Correo electrónico: glizardoc@yahoo.com

RELACIONES Y ACTIVIDADES FINANCIERAS Y NO FINANCIERAS: Ninguna.

DECLARACIÓN DE CONFLICTOS DE INTERÉS: Ninguna.

Forma de citar: Lizardo-Castro GA, Castro-Delgado KA. Mastocitoma cutáneo solitario en niños. Rev Méd Hondur. 2023; 91(Sup. 2): S40. DOI: <https://doi.org/10.5377/rmh.v91iSup.%20No.2.15874>

© 2023 Autor(es). Artículo de acceso abierto bajo la licencia <https://creativecommons.org/licenses/by/4.0/deed.es> 

REFERENCIAS

1. Leung AKC, Lam JM, Leong KF. Childhood Solitary Cutaneous Mastocytoma: Clinical Manifestations, Diagnosis, Evaluation, and Management. *Curr Pediatr Rev.* 2019;15(1):42-46. DOI: [10.2174/1573396315666181120163952](https://doi.org/10.2174/1573396315666181120163952)
2. Azaña JM, Torrelo A, Matito A. Actualización en mastocitosis. Parte 1: fisiopatología, clínica y diagnóstico. *Actas dermosifiliogr.* 2016;107(1):5-14. DOI: <http://dx.doi.org/10.1016/j.ad.2015.09.007>
3. Di Raimondo C, Del Duca E, Silvaggio D, Di Prete M, Lombardo P, Mazzeo M, et al. Cutaneous mastocytosis: A dermatological perspective. *Australas J Dermatol.* 2021;62(1):e1-e7 DOI: [10.1111/ajd.13443](https://doi.org/10.1111/ajd.13443)