

## *Angiocolografías Pre y Post Operatorias*

Por el Dr. Edgardo Alonzo (\*)

Con el advenimiento de la Biligrafina Schering, algunos autores alemanes afirman que la Colangiografía y la Radiomanometría de Caroli (R.M.B.) pre operatorias, ya no tienen su razón de ser. Aparte de ser una complicación operatoria que retarda y entorpece el acto en sí, la inyección de una sustancia yodada es antifisiológica y puede traer consigo trastornos irritativos. Anacker dice: «El método de opacificación anteriormente utilizado es no solamente antifisiológico sino que trae consigo motivos de error»; y Ratke añade: «La colangiografía directa no es suficiente, pues es una complicación de la operación y no está libre de peligros». Se basan en que el resultado de las coledocografías pre-operatorias obtenidas hasta el presente por ellos, son magníficas, pudiendo sentar diagnósticos hasta entonces imposibles por los métodos disponibles.

Los anteriores conceptos han sido rebatidos por la escuela francesa y en especial por J. Carolí (5), quien es a su vez el creador de la R.M.B., en un interesante artículo aparecido en la revista Médico Quirúrgica de las Enfermedades del Hígado, Bazo y Páncreas. Dándole toda la importancia al nuevo método de exploración, recalca las indicaciones de la R.M.B. y confronta un buen número de casos en los que: 1°—Se confirmó la impresión diagnóstica obtenida por la Biligrafina; 2°—En otros fue más preciso el diagnóstico con la ayuda de la R.M.B.; y 3°—El diagnóstico fue diferente al efectuarse el acto operatorio por comprobaciones efectuadas por la R.M.B.

En nuestro medio, ambas exploraciones han sido practicadas, aunque no en todo su alcance. Con relación a la Coledocografía con Biligrafina, ya en las Segundas Jornadas Médicas Hondureñas celebradas en San Pedro Sula, en septiembre de 1955, tuve la ocasión de presentar el resultado de mi experiencia (2), que se resumió en 27 casos. Estos fueron examinados en grupo simplemente por la Biligrafina Endovenosa, o bien en un segundo grupo de casos, administrando Telepaque Winthrop por vía oral, 10 ó 12 horas antes de la inyección de Biligrafina. La conclusión de dicho trabajo fue que consideramos el método combinado como la fórmula más adecuada para lograr la visualización de la vía biliar principal. En este aspecto, en realidad, la amplitud del método no ha alcanzado en su totalidad. Más adelante tendré oportunidad de apuntar las indicaciones e inconvenientes.

Ahora bien, con relación a la R.M.B, el problema es diferente-

Pero antes de exponerlo a la consideración de Uds., permítaseme hacer algunas aclaraciones sobre la nomenclatura usada en las diferentes exploraciones del sistema biliar:

El estudio radiográfico del árbol biliar se inició con el nombre de Angiocología, por Carnet y Blamoutier, en Francia en 1921, quienes estudiaron una fístula biliar con lechada de bario. Mirizzi, en la Argentina en 1930, le da personalidad al método con el nombre de **colangiografía**, utilizando el aceite yodado (lipiodol) como sustancia de contraste; este autor fue el precursor de una serie de estudios de notable interés fisiológico y patológico de las vías biliares. En 1937, Carnet aconseja a Carolí practicar la colangiografía bajo control manométrico, lo mismo que si se tratara de una histerosalpingografía: de allí surgió la R.M.B.

Entonces, cuando se habla de coledocografía, se trata de la visualización preoperatoria por el método de inyección simple de Biligrafina, o bien combinado por la opacificación oral de Telepaque y seguido algunas horas después de la inyección de Biligrafina.

La colangiografía es la visualización del árbol biliar durante la operación o después de ella, con sustancias opacas a través de sondas colocadas, ya sea en la vesícula o el colédoco, pero sin control de la presión perfundida.

La Radiomanometría Biliar es el método anterior, pero practicado en etapas sucesivas de un mismo acto bajo el control vigilado de las presiones que deseen provocar.

La colangiografía y la R.M.B. pueden efectuarse durante la operación y después de ella. La colangiografía laparoscópica y la transparietohepática de Kapandji son objeto de una descripción especial que se sale del marco de la presente exposición.

Volviendo sobre la R.M.B., es aquí donde el campo de acción ha sido limitado hasta el presente. La exploración preoperatoria durante la operación, no ha sido posible practicarla y eso deja en nuestro ambiente científico-técnico una gran laguna, a nuestro entender. Cada vez se tiende en todos los países en vías de superación, a practicar la cirugía biliar asociada a exploraciones radiológicas de tan importante sistema, que como es de todos bien conocido, presenta con harta frecuencia grandes problemas que aun el cirujano más experimentado no atina a resolver. Algunos ejemplos, sólo para ilustrar: calculosis intracanaliculares, neoplasias de vías biliares superiores, litiasis residuales del colédoco, papilitis, estenosis neoplásicas del colédoco bajo, problemas neoplásicos de cabeza de páncreas y otros tal vez. En fin, como es fácil comprender, la práctica exploratoria de vías biliares con la ayuda radiológica, evidentemente sería un paso más hacia el diagnóstico más certero de la patología de tales órganos. ¿Por qué no se ha llevado a cabo? Falta de aparatos de Rayos X que puedan mantenerse cerca de la sala de operación, personal técnico que permanezca en el momento oportuno al alcance del cirujano, de manera que puedan tomarse las radiografías y revelarlas al instante (en el Hospital Saint Antoine, la mesa operatoria está provista de una cámara oscura para controlar fluroscópicamente la toma de los clisés); y por último, el gasto que provoca dicha exploración. Con todo y eso, considero que tal prác-

tica amerita la atención de la dirección de nuestros hospitales hasta lograr obtener tal adelanto.

### COLEDOCOGRAFIAS

Volviendo nuevamente sobre la coledocografía, he de decirles que no hemos obtenido un resultado como era de esperarse, máxime con la llegada de una Biligrafina de mayor concentración (antes era al 30% de iodo, ahora al 50%). Parece ser, según los datos bibliográficos que nos llegan, que depende en gran parte de los factores radiológicos, que algunos han logrado poner más a punto (3,4), de manera que se logra mayor contraste sobre la zona radiografiada, de allí la mejor visualización del árbol biliar y ello es muy posible porque nosotros encontramos resultados a los cuales no hallamos explicación de momento: casos con previos estudios del funcionamiento hepático que han demostrado buena actividad de la glándula y que tras la inyección de Biligrafina no hemos obtenido ninguna imagen, y otros con antecedentes de injuria hepática (post-hepáticos) con pruebas de floculación Hanger + + + + y que en las mismas placas tomadas después de la biligrafina, se ve que hay excreción a través del riñon, lo que es demostrativo de insuficiencia funcional del hígado, pero que el colédoco se visualiza como en un individuo normal. Tal disociación nos ha inhibido, en parte, a continuar este tipo de examen y sobre todo cuando contemplamos el aspecto económico de la mayor parte de nuestros pacientes y más aún lo precario de la situación económica de nuestro Hospital General.

Nuestra conclusión es la siguiente: la Coledocografía pre-operatoria está indicada 1) como método exploratorio, único medio posible de diagnóstico en los sujetos a quienes se les ha efectuado una colecistectomía y continúan con sufrimientos que sugieren patología residual del colédoco. 2) Cuando tras efectuar una colecistografía por la técnica usual, se encuentra la vesícula invisible y se desea saber el estado del colédoco para mayor precisión diagnóstica. A pesar de la irregularidad de los resultados obtenidos en nuestro medio, creo que de ser posible la exploración, vale la pena efectuarlo por lo preciso de los hallazgos que pueden obtenerse. Aguirre, de Cuba (4), en una amplia comunicación al V Congreso Panamericano de Gastro Enterología, declara el pesimismo resultante de las primeras coledocografías y los magníficos resultados a medida que fueron corrigiendo las técnicas radiológicas y el empleo de la Prostigmina, Morfina y Mestignon, de manera que después de los 1.000 casos estudiados consideran el método como imprescindible.

He aquí algunos ejemplos demostrativos de su importancia:

*CASO N° 1.—M.S.A., sexo femenino, 55 años. Consulta en febrero de 1955 por trastornos gástricos varios, pequeños dolores en el H. D., después de la colecistectomía efectuada en mayo de 1946. En algunas ocasiones ha habido dolor de regular intensidad en el H. D., seguido de -escalofríos y probable febrícula. El examen físico no demuestra nada en particular. Se teme una litiasis residual y se le ordena una Coledocografía, la cual dio muy buen resultado y que fue informada así: "El colédoco se visualiza en casi*

moda su extensión, mostrando calibre dentro de su normalidad. Parte del contraste ha pasado duodeno. Hay franco acodamiento del colédoco".

A raíz de este hallazgo se interpretaron los sufrimientos de esta paciente como crisis de angiocolitis condicionadas por la acodadura del colédoco. El tratamiento a base de colagogos y antiespasmódicos y eventualmente antibióticos ha logrado su efecto y la enferma ha evolucionado bien.

CASO N° 2.—R. G. de B., 47 años, sexo femenino, casada. Consulta en junio de 1955 por mala digestión de los alimentos en general. Inapetencia, dolores vagos del H. D. Relata haber sido colecistectomizada 3 años antes y que su estado general no ha mejorado, sintiéndose cada vez más débil y nerviosa.

La coledocografía tuvo éxito, visualizándose en toda su extensión perfectamente normal.

Entre otras exploraciones, se encontró en esta paciente una acloridria histamino-resistente. El tratamiento fue dirigido a corregir dicha falla e igualmente para, combatir la anemia Macroscítica Hipercrónica concomitante. Vista recientemente (diciembre 1957). Nos relata que se sometió a nuevas exploraciones en E.U.A., no habiendo encontrado más que lo que queda apuntado anteriormente. Habiéndose efectuado nueva exploración del colédoco con corroboración de nuestra impresión.

CASO N° 3.—B. C. de 72 años, sexo masculino. Ingresó al C.M.H. adoleciendo de crisis dolorosas del H. D., de carácter irregular, algunas veces de intensidad marcada y con los caracteres de cólicos hepáticos. Ligera subictericia conjuntival.

Con la impresión clínica de una calculosis vesicular con migraciones ideándonos, se le efectuó una colecistografía en la que el colecisto no fue visible; se le practica, entonces una coledocografía por el método mixto T. B. con el siguiente resultado: "Colédoco medianamente visible, presentándose Balado en su mayor parte, deteniéndose dicha dilatación bruscamente, rufiforme en su aspecto inferior, lo que se interpreta debido a un cálculo enclavado en dicha región".

La intervención comprobó la presencia de un cálculo en la región inferior del colédoco. La vesícula estaba atrofada, con pequeños cálculos en su interior.

CASO N° 4.—O. D. de L., 34 años, sexo femenino. Dolores de intensidad variable sin los caracteres de cólico hepático, pero de localización vesicular, Flatulencia marcada, sin tolerancia a los alimentos grasos y a los huesos. Crisis de Jaqueca Oftálmica; episodios frecuentes de urticaria. El examen físico no es demostrativo de patología alguna. Se le practican exámenes complementarios, entre los que figura una colecistografía con caracteres de normalidad, y luego una coledocografía por el método mixto B-T, %M se interpreta así: "Magnífica visualización del árbol biliar. Colédoco de calibre normal. El cístico presenta trayecto tortuoso que puede ser debido a la implantación de las válvulas de Heister. Resto normal" (Fig. N° 1).

No se puede sentar diagnóstico definitivo con los datos radiológicos obtenidos. La sintomatología colorosa del H. D. la sobrepongo al dato de un cístico tortuoso que me sugiere la idea de una diskinesia del cístico que esté condicionada a ese aspecto marcado de las válvulas de Heister. La paciente, una colega nuestra, fue tratada a base de antiespasmódicos, colagogos,

sedantes y dieta sin grasa, y según sus comunicaciones, ha seguido bastante bien. Tiene una evolución de uno año, más o menos.

CASO N° 5.—Un caso particularmente demostrativo de los datos que puede suministrar el método es el siguiente: S. B., de 38 años, sexo femenino, paciente aquejando cólicos hepáticos con frecuencia desde hace 4 años, sin antecedentes de ictericia. Las pruebas hepáticas de funcionamiento fueron normales (B.S.P. retenido sólo el 8% a los 45 minutos). Colecisto grafía: vesícula invisible, 24 horas después se le practicó una inyección de Biligrafina, con el resultado siguiente: "Colecisto moderadamente visible, con numerosos cálculos en su interior. Dilatación sacular del cístico con sombras radio par as en su interior. El colédoco se presente dilatado visible, en toda su extensión. Igualmente, hay ramas intrahepáticas visibles. No se aprecian cálculos intracoledocianos, pero la dilatación del mismo sugiere fenómenos obstructivos o pseudo-obstructivos del mismo". (Fig. N° 2). Operada. Los datos anteriores fueron comprobados: vesícula crónicamente inflamada con I implantación alta del cístico y la formación de un pseudo divertículo en I su aspecto proximal ventral. Tanto la vesícula como el pseudo divertículo I estaban llenos de cálculos que variaban del tamaño de una I arenilla al de un I frijol. El colédoco tenía unos dos centímetros de diámetro, conteniendo are- nilla abundante y tres cálculos muy pequeños. La evolución post-operatoria fue normal.

CASO N° 6.—Otro caso que ha tenido comprobación operatoria co- rresponde al siguiente: A. B., de 38 años, sexo femenino. Francos antece- dentes de cólico hepático desde hace más o menos 4 años. Antecedentes de subictericia, coluria y fiebre. Intolerancia a las grasas. El resultado del es- tudio coledográfico por el método mixto B-T, fue el siguiente "Vesícula] in- visible. Colédoco marcadamente dilatado, con detención de la columna opaca en su tercio inferior, con imagen cupuliforme que sugiere calculosis del colédoco". Hubo comprobación operatoria, encontrándose abundante barro biliar y un cálculo en forma de punta de lanza insinuándose en el extremo distal del colédoco. La vesícula estaba marcadamente esclerótica y conte- niendo varios cálculos pequeños.

### COLANGIOGRAFIAS Y RADIOMANOMETRIAS BILIARES

No menos interesantes son los resultados obtenidos por la co- langiografía y la radiomanometría biliar.

El primero es un método muy sencillo, bastante fácil de ejecu- tar, aunque las conclusiones que de él emanan son limitadas al diagnóstico de las lesiones orgánicas del árbol biliar, no pudiendo por este método investigar los trastornos fisiológicos del mismo.

Ya la R.M.B. tiene la ventaja de acercarse a lo fisiológico en cuanto a la perfusión del líquido opaco se refiere; esta sustancia de- positada en el frasco de vidrio del aparato de Foures, se encuentra al iniciarse la exploración a 0 altura de presión; paulatinamente se eleva el frasco sobr e una columna metálica graduada en centíme- tros, de manera que fácilmente se sabe cuándo se llega a los lími- tes de la perfusión normal y cuándo se encuentra en el campo de lo patológico. (1)

Así se ha llegado a constatar que hasta 15 cms. de presión, la perfusión es normal. Tal perfusión permite la visualización del colédoco Y a veces sus ramas intrahepáticas Y el pasaje de la sustancia opaca al duodeno. Para ilustrar lo antes dicho, he aquí una radiomanometría biliar en una paciente que corresponde al CASO 7, *colecistectomizada por calculosis vesicular y coledociana: a 12 cms. de presión bajo control fluoroscópico que es necesario ir efectuando, pudimos apreciar que ya había franco pasaje al duodeno y procedimos a la toma del primer clisé (Fig. 3) (el pasaje a muy baja presión de perfusión es considerado patológico a causa de astenia del esfínter de Oddi, o bien, cuando se ha practicado una odditostomía transpapilar o se ha dejado un tubo en T transpapilar). A 15 cms., la visualización de árbol biliar es completa y pueden apreciarse dilataciones sacciformes del colédoco tal vez debidas a la calculosis comprobada durante la intervención. Elevamos la presión a 22 centímetros con el objeto de una mayor visualización y la búsqueda del dolor provocado y tomamos el tercer clisé. Este estudio es considerado normal.*

CASO N° 8.— *Un caso particularmente interesante y que ya lo he reportado en mi trabajo "Consideraciones Clínicas sobre Cáncer de Páncreas" (3), corresponde a la Sra. R. O. vda. de O., de 62 años, que fue internada en una primera ocasión con el diagnóstico de Ictericia obstructiva por calculosis coledociana, diagnóstico que fue corroborado, encontrando además un nódulo en cabeza de páncreas. La irrigación que se hizo durante la intervención parece haber pasado al duodeno. Se colocó una sonda en T, por la que se efectuaron dos estudios radiológicos; el primero, una colangiografía simple, que demostró impermeabilidad del colédoco, lo que estaba de acuerdo con la acolia que presentó la paciente después de la intervención, y luego una R.M.B., en la que elevamos la presión de perfusión a 50 cms., no logrando el pasaje del opaco al duodeno. El colédoco estaba fuertemente dilatado y la columna se detuvo a nivel de la cabeza del páncreas (Fig. N° 4). En semiología radiomanométrica un hallazgo de este tipo tiene un valor prácticamente absoluto: Carolí y Nora, en un importante trabajo presentado en el Tercer Congreso de Sociedades Nacionales de Gastro Enterología en Bologna. en 1952, deducen después de una experiencia de 12 años, que una obstrucción a ese nivel que no se logra vencer a tal presión, sólo puede ser debida a neoplasia maligna del páncreas. Por lo tanto, nuestro diagnóstico por los resultados de la R.M.B. fue el de Neo de Cabeza de Páncreas, indicando una nueva intervención derivativa. Efectivamente, se le efectuó una anastomosis cóledoco-yeyunal y se comprobó que el páncreas presentaba una tumoración moderada en la cabeza, de donde se tomó una biopsia que fue informada así: "Proceso inflamatorio agudo de la zona pancreático-duodenal". Aunque el resultado anatomopatológico fuera diferente al diagnóstico que sosteníamos, por lo menos teníamos la satisfacción de que nuestra paciente estuviera afectada de una patología menos grave que la sustentada. Evolucionó bien con su anastomosis durante 7 meses y creí que el caso estaba resuelto, pero algún tiempo después presenta vómitos constantes y sensación de plenitud gástrica. Radiológicamente encuentro un Síndrome Pilórico, casi obstructivo, y desplazamiento del estómago hacia la izquierda; a la palpación puede apreciarse una tumoración supraumbilical. Vuelve á plantearse la posibilidad de Neo de Cabeza de Páncreas y se deci-*


*de nueva intervención para hacer una derivación gastrointestinal, la que se efectúa con éxito y nos sirve además para comprobar entonces que, efectivamente, un tumor de apariencia maligna innegable ocupa toda la cabeza del páncreas. La paciente murió algunos meses después, pudiendo palpase los nodulos leñosos que invadieron el hígado y otras regiones abdominales.*

Deducciones: 1) Cuando elevando la presión a 50 cms. no logramos vencer un obstáculo en la porción intramural del colédoco, obedece a la presencia de un neo de cabeza de páncreas. 2) Los resultados obtenidos tras una biopsia de páncreas suelen ser falsos, por a) mala toma de fragmento, b) el fragmento tomado evade la patología principal mostrando solamente procesos banales perifocales, c) frecuencia de localización profunda de las neoplasias, lo que hace más difícil su biopsia. 3) Vale la pena apuntar que no es despreciable la posibilidad de fistulas pancreáticas tras la manipulación del parenquima de dicho órgano.

*CASO N.º 9.—Permitaseme presentarles un caso más que considero de interés clínico y que corresponde a la Sra. T. de M., de 37 años, a quien le diagnostiqué una ictericia de tipo obstructivo, basándome en los hallazgos del hepatograma, así: Reacción de Hanger, Negativo; Prueba del Timol, 3 U.; Colesterol, 260 mgrs.; Fosfatasas Alcalinas, 12 U. B. Hubo en esta paciente un detalle particular: el dolor tan frecuentemente de carácter cólico o bien "sordo", continuo, de intensidad moderada de las ictericias obstructivas, estaba ausente. La ictericia se estableció paulatinamente acompañada de náuseas prurito, y anorexia con relativa adinamia. Había, pues, cierta "disociación" entre la clínica y el laboratorio. La colecistografía fue negativa. Tres tubajes duodenales practicados con control radiográfico, lograron drenar regular cantidad de bilis, pero la paciente continua en mal estado general. A esta altura de la evolución, temí que pudiera tratarse de una pseudo-obstrucción por alguna neoplasia incipiente de vías biliares y así se lo expresé al cirujano que hubo de intervenirla.*

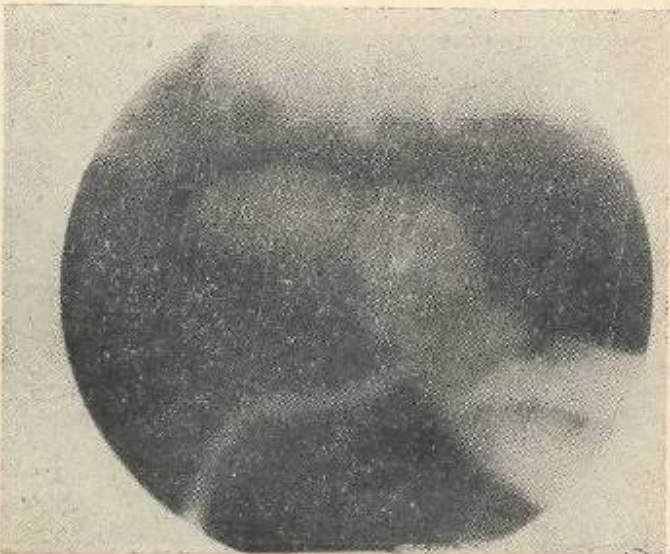
*A la operación, se encontró la vesícula llena de cálculos de todos los tamaños, y además, resistencia al pase del explorador metálico con el que se intentó repetidas veces el esfínter de Oddi. Las perfusiones con suero fisiológico, igualmente eran regresadas y se decide hacer una duodenostomía para mejor visualización de la región del Oddi; al abrir el duodeno se nota que todo presenta un aspecto normal y se procede a efectuar una odditostomía, con lo que se logra un buen pasaje de las perfusiones salinas. Es probable que esta paciente tuviera una oddítis fibrosa benigna, pero no lo pudimos comprobar con biopsia por la dificultad de tomarla. Si hubiéramos podido efectuar una R.M.B. durante el acto operatorio, no habríamos tenido mayores problemas que afrontar. Se le dejó un tubo en T en el colédoco y observamos su evolución; buen post-operatorio, pero la paciente continúa adinámica, anoréxica y, lo más importante del caso, continúa icterica; he aquí los diferentes I. Ict. que se le tomaron: 9 XI, 35 U.; 22 de noviembre, 26.6; 29 de noviembre, 25 U. : diciembre 25, U. Francamente, a pesar de todo, la incertidumbre continuaba a pesar de todas las comprobaciones efectuadas; el cuadro continuaba inclinando nuestro diagnóstico hacia una Ictericia Obstructiva y la evolución post-operatoria seguía marcando que dicha obstrucción continuaba: las materias fecales decoloradas, las orinas colúricas, la ictericia sostenida en el índice inicial. A esa altura de su*

Fig No. 3. Caso No. 7



R. M. B. normal. A 12 cm. de presión hay buen pasaje de la substancia opaca al duodeno

Fig. No. 4. Caso No. 8



Colédoco fuertemente dilatado, deteniéndose bruscamente a la altura del Páncreas. Obstrucción invencible a 50 centímetros de presión



evolución llegué a temer que hubiéremos pasado desapercibida durante la operación alguna neoplasia de vías biliares altas. Fue entonces cuando la R.M.B. nos aclaró el caso, ya que los diferentes clisés tomados a 12, 14, 16 y 22 centímetros de presión demostraron perfecta visualización de todo el árbol biliar y franco pasaje del opaco al duodeno, por lo tanto, el temor de algún proceso obstructivo residual estaba descartado. Es entonces cuando por eliminación de patología hepatocelular (pruebas de floculación normales) y de patología obstructiva del árbol biliar (R.M.B. normal), llegamos a la conclusión de que esta paciente estaba afectada de una Colangiitis intrahepática entidad rara pero cada vez -mejor conocida, descrita por Watson y Hoffbauer en 1943, e intensamente comentada por la literatura actual (7, 9, 10), caracterizada por instalación paulatina de ictericia, con mucho prurito, astenia y frecuente ausencia del dolor hepático, pérdida rápida de peso, asociada a pruebas de floculación hepáticas normales y con retención del colesterol, lípidos totales y fosfatasas alcalinas. Es esta nueva entidad y ello quiero recalcarlo, la forma de obstrucción canalicular Intrahepática por pequeños e innumerables trombos biliares diseminados en todo el parenquima hepático, los que pueden reproducir un cuadro prácticamente igual al de una obstrucción mecánica de los gruesos tubos biliares y que induce frecuentemente a intervenciones en las que no se suele encontrar ninguna causa que justifique tal retención biliar. Entidad de pronóstico benigno aunque de frecuente evolución prolongada y cuya terapéutica está ampliamente facilitada por el uso de ACTH, que actúa inhibiendo la fibrosis y la flogosis e incluso disminuyendo la producción de bilis según nuevas teorías. Los colagogos, he pato protector es y antibióticos son otros de los elementos que nos sirven para tratar tal afección. Efectivamente, en el presente caso, un mes y medio después de iniciado el tratamiento, su estado general ha mejorado, presentando un I. Ict. de 9 unidades, está completamente des pigmentada, ha aumentado 8 libras de peso y se siente perfectamente bien.

CASO N° 10.—Esta observación se asemeja al Caso N° 8, aunque aún no hemos dicho la última palabra. He aquí los datos clínicos: D. C. de 30 años de edad, agricultor, ingresa al hospital, ficha N° 621557, el día 26, í III de 1957, adoleciendo de ictericia generalizada con 20 días de evolución. Hay antecedentes de dolor de regular intensidad en el H. D., aunque falta el carácter de cólico clásico. Mal estado general, anoréxico y presentando febrícula irregular. En esta primera ocasión de su internación, permaneció solamente algunos días, no pudiéndose efectuar más que algunos exámenes y dos tubajes duodenales con poca excreción biliar, pidiendo su alta por sentirse mejor. Este enfermo fue clasificado como afecto de Ictericia Parenquimatosa, máxime sin hepatograma, que no fue posible practicarlo. Dos meses después regresa, relatándonos que estuvo bien en su casa, borrándose totalmente su ictericia y pudiendo reanudar sus labores agrícolas, pero que 15 días atrás, sintió fuerte dolor en el H. D.; que se repitió en otras ocasiones acompañado de fiebre fuerte y nuevamente ese torna intérico, esta vez con prurito generalizado. Laboratorio: Rj., 3.500.000; Bl., 9.400; N., 70%; L., 30%; Colesterol, 250% mgs.; I. Jet., 100 U. Se llega a la conclusión que se trata de una Ictericia Obstructiva, probablemente por cálculos, aunque en segundo término se piensa en una neoplasia de vías

*biliares. Es intervenido y he aquí un extracto del protocolo operatorio: "Atrofia completa de la vesícula biliar y vías biliares esclerosadas. Se procede a la búsqueda del colédoco, el que se encuentra con muchas dificultad. Se quita la vesícula y se deja un tubo en T coledociano. Páncreas noduloso, se toma biopsia". Buen postoperatorio, pero las materias fecales continúan acólicas, el paciente presenta ictericia, que ha disminuido muy poco y la excreción de bilis por el tubo en T que se le dejó, es de 400 a 600 cc. La radiomanometría biliar demostró impermeabilidad del colédoco a 45cms. de presión, con detenimiento de la columna opaca a nivel del páncreas. Hasta entonces el diagnóstico es de neo del mismo. La biopsia fue reportada como proceso inflamatorio.*

*Reintervenido para intentar una anastomosis colédoco-yeyunal, el protocolo operatorio dice así: "Se explora el colédoco y se comprueba franco tope a nivel del Oddi. Se palpan nodulos en el páncreas. Se efectúa anastomosis colédoco-yeyunal". Se tomó nueva biopsia reportada así: áreas de necrosis aséptica en el páncreas.*

*Hasta el momento la evolución es mala: con fuertes alzas de la temperatura, drenaje de probable colección purulenta a nivel de la herida operatoria y malestar general. La anastomosis trabaja bien y parece haberse desdibujado algo. Nos falta la comprobación final y somos francamente pesimistas con respecto a su pronóstico.*

*CASO N° 11.—Sra. A. R. de S., quien fue intervenida en el C.M.H. por calculosis vesicular y coledociana; las colangiografías efectuadas en varias ocasiones permitieron seguir el curso de la calculosis residual del colédoco, y que demostró 3 cálculos de la porción baja del colédoco. Tratada por el método de Pribram, con éter etílico y alcohol etílico, durante tres días, tendiente a disolver los cálculos, pudo al final constatar la desaparición de los mismos.*

#### REFERENCIAS BIBLIOGRÁFICAS

- 1—Alonso Medina E. These a París. Les resultat de la Radiomanometrie Biliare. June, 1954. Faculte de Medicine. París. Traducción condensada para la Rev. Méd. Hond. 23: 172, 1955.
- 2—Alonso Medina E. Coledocografías Pre-Operatorias. Rev. Méd. Hond. 26; 23:30, 1958.
- 3—Alonso Medina E. Consideraciones clínicas en el Cáncer del Páncreas. Vol. XXIV, N° 3. 1956. Rev. Méd. Hond. 24; 59:67, 1956.
- 4—Aguirre, Fidel. Colecisto-Colangiografía Médica por vía endovenosa. Mén. del V Congreso Panamericano de Gastro Enterología. 1956. Edt. Fernández y Co. La Habana. Cuba.
- 5—Caroli J. Mirallers J. Confrontation entre l'Angiocholografie intraveueute et la Radiomanometrie per Operatoire. Rev. Médico Chirurgicale des Maladie du Foie, de la Rate et du Páncreas. 29: 59-80, 1954.
- 6—Caroli J. in Bergeret A et Debouvry. Radiomanometrie Biliare. Contribution a la physiopatologie de voies biliaires. Rev. de Chirurgie. 929-962, 1951.

- 
- 1—Caroli J. Paraf A., et Zervoyannis S. Forme Cholostatique pure des hepatitis ictérogenes. Revue Médicale de la Suiss Romande. LXXIII anee N« 11, 1933.
  - 8—Carnot et Blaumothier et Cotte. L'Exploration radiologique des voies biliaires apres l'injection de lipiodol a la suite de choleéistectomie et de coledocotomie. Bull. et Mem. Soc. Nat., 1925, Paris, págs. 759, 767.
  - 9—Epinger Hans, Enfermedades del Hígado. Págs. 101, 103'. Ed. Labor. Argentina, 1945.
  - 10—Edward A. Call, Herbert Braustein. Hepatitis with manifestaions simulating Bile Duct Obstruction. Sm. d. of Clin Path 25, 1117, 1955.