

## CIRUGÍA

# *Un nuevo tipo de Obstrucción Mecánica del Intestino*

Por el Dr. Silvio R. Zúñiga

Una de las tantas variedades de Obstrucción Mecánica del intestino, de acuerdo con la **clasificación** de Wangensteen (1), es la Obstrucción y según dicha clasificación, está comprendida dentro del gran **grupo** de las Obstrucciones Simples.

En nuestro trabajo que presentamos ante el IX Co: preso Médico Nacional y que fue publicado en la **Revista Médica** Hondureña (2), el cual resumía los casos de Obstrucción Mecánica del Intestino ocurridos en un niño de 4 años en el Hospital General de Tegucigalpa, logramos colectar 12 casos de Obturación, es decir, de obstrucción del intestino por cuerpos extraños inaluminales; de éstos, 9 ocurrieron en el intestino delgado (ascárides aglutinados, 8 casos; aumentos no diferidos, 1 caso) y 3 en el intestino grueso (ascamiento por heces endurecidas 1. Desde la fecha de elaboración del trabajo hasta el día de hoy ha ocurrido en el mismo centro un nuevo tipo de obturación del intestino **grueso** que creamos que no ha sido informado como ocurrente en nuestro medio y que como complemento a nuestro mencionado trabajo tenemos la obligación de informarlo con el objeto de que se anexe al cuadro de los agentes causales vernáculos.

De este tipo de obturación se han presentado dos casos: el primero fue visto en el Cuarto de Emergencia en la noche del 24 de octubre de 1962 y de él no se pudo hacer estudio ni instaurar tratamiento porque el paciente rehusó internamiento y no regresó a Consulta Externa: sin embargo, la historia, los hallazgos físicos y la comprobación causal encajaban con el cuadro del paciente objeto de este informe; el segundo caso ingresó al Hospital el 17 de diciembre de 1962. He aquí resumida, la ficha clínica N° 2.482 correspondiente a este paciente:

M. V. F. 33 años, sexo masculino y procedente de San Lucas (El Paraíso), ingresa al Servicio de Gastroenterología aquejado como S. P. "Estreñimiento".

E. A.: Refiere que hace 3 meses comió una fruta silvestre que en su localidad llaman "papaya de monte", habiendo ingerido 16 de ellas de una sola vez. Una hora después almorzó, experimentando a continuación gran distensión abdominal con aumento de la motilidad intestinal. A medianoche de esa misma fecha tuvo defecaciones líquidas con expulsión de algunas semillas de la fruta antes ingerida. Desde ese momento ha tenido dificultad para defecar, no logrando expulsar heces sólidas ni pasar ninguna otra semilla a pesar de sentir constantemente la necesidad de evacuar el intestino. Por 8 días tuvo evacuaciones de sangre fina que se presentaron 7 veces en las 24 horas, a las que acompañaban tenesmo y pujos. Al mismo tiempo experimentaba distensión abdominal y para evitar la misma se ha alimentado casi exclusivamente con líquidos desde esa ocasión. Después de los 8 primeros días en que sólo pasaba sangre se presentaron asientos diarreicos de color café oscuro, abundantes, muy fétidos y en número de 16 al día. Por efecto de la mala alimentación y de la constante diarrea empezó a perder fuerzas y a experimentar mareos, por lo que tuvo que encamarse desde entonces ya que le era imposible mantenerse en pie.

Acusó considerable pérdida de peso (aproximadamente 50 libras) y la adinamia lo ha obligado a defecarse en la cama. Asegura que introduciéndose el dedo en el ano logra extraer semillas acumuladas en el recto. Acusa abundantes eructos, pero niega vómitos o **fiebre**. El apetito está conservado y la orina ocasionalmente ha sido **muí** concentrada.

El resto de la Anamnesis no es con tribu t orí a.

En el E. F. se comprueba un paciente en la 4<sup>a</sup> década de la vida, desnutrido, casi sin tejido adiposo, deshidratado, que coopera al interrogatorio de manera eficiente y que se examina en decúbito porque le es imposible adoptar otra actitud por su debilidad.

P. A.: 115/70. P: 84. R: 20. T: 38°

En el examen de abdomen se comprueba que es simétrico, ligeramente distendido, depresible, sin acusar dolor a la palpación superficial; por palpación profunda se comprueba dolor en su mitad inferior y se localiza una pastosidad imprecisa en el hipogastrio y fosa ilíaca izquierda. La percusión da timpanismo en el cuadro cólico y desaparece sobre la masa mencionada. La auscultación revela hiperperistaltismo en número y tono. Hígado, bazo y riñones no revelan patología.

El examen rectal demuestra piel perianal enrojecida, esfínter de tono disminuido, muy doloroso y con erosión de la mucosa anal; la ampolla está ocupada por una masa formada por cuerpos extraños redondeados, de superficie irregular como erizada de espículas, de consistencia semidura y de un diámetro de 1 cm., de los cuales se logran extraer 4 ejemplares, no pudiéndose obtener más por la intensidad del dolor que experimenta el paciente.

El resto del examen físico es negativo.

En los exámenes complementarios se constata que la orina es ligeramente turbia, de pH 6. de gravedad específica de 1.015, con trazas de albúmina, sin glucosa y con escasos leucocitos. En los exámenes de sangre el V.D.K.L. es negativo, el Hematócrito de 35 vol. %, la Hemoglobina es de 12 gm. y hay 9.150 **leucocitos** mm<sup>3</sup> con N-67% y L-33%. El examen de heces demostró la presencia de ascárides y de **tricocéfalos**. En las piaras simples de abdomen el radiólogo da el siguiente Informe: "El ciego y el sigmoides, especialmente este último, se encuentran enormemente dilatados y están repletos de gran cantidad de materias fecales. El resto del colon sólo concuerda moderadamente dilatado y también hay meteorismo delgado. Impresión: Obstrucción baxa de intestino grueso por impactamiento fecal. —Dr. J. Rivera". El estudio del intestino grueso con contraste dio el siguiente resultado: "El intestino grueso está dilatado hasta la región de la flexura hepática. Todo el colon **visualizado** se encuentra dilatado, especialmente en la región recto-sigmoidea. A nivel de la ampolla rectal y región recto-sigmoidea observamos multitud de pequeñas ulceraciones superficiales y unas pocas úlceras que alcanzan 5 mm. de profundidad.—Dr. J. Rivera".

Intentándose fracasado con los intentos de eliminación de los cuerpos extraños por medio de enemas y siendo imposible toda maniobra por la intensidad del dolor, los gastroenterólogos efectuaron un bloqueo perineal con objeto de introducir un espéculo anal y extraer instrumentalmente aquéllos, pero aún de esa manera no se logró vencer el dolor por lo que se abandonó este procedimiento. Se nos trasladó el caso y decidimos usar anestesia general, con la relajación muscular que ella trajo logramos palpar con precisión toda el asa sigmoidea distendida y con una consistencia pastosa que ocupaba parte de la fosa ilíaca izquierda e hipogastrio. En una primera sesión se extrajeron **digitalmente** 713 semillas mezcladas con heces líquidas muy fétidas, abundantes mucosidades y se produjo una hemorragia moderada; se logró vaciar toda la ampolla rectal y la mitad distal del asa sigmoidea, siendo imposible hacer descender el resto que ocupaba la mitad proximal de la misma. Tres días después se comprobó que habían descendido a la ampolla, por lo que en una segunda sesión se extrajeron 334 semillas, con lo que se logró la eliminación total (1.047) de los cuerpos extraños que causaban la obturación (Fig. 1). Cuatro días **después** el Dr. C. Lozano C, efectuó un examen proctosigmoidoscópico, siendo el

siguiente su informe: "La mucosa rectal está cubierta por un punteado hemorrágico. El resto de la mucosa rectal y del sigmoide se presenta edematosa y con abundante secreción mucosa".

**Después** de la extracción total, del cuerpo extraño, reclosigmoidea los asientos diarreicos disminuyeron a 6 en el día; dos días después sólo efectuaba 3 y ya con tendencia a ser formados y como el estado general había mejorado notablemente el paciente fue capaz de deambular e ir al retrete. En la actualidad, 10 días después de la extracción, el paciente defeca sólo una **vez** al día y ya son las heces de **consistencia** sólida.

Como tratamiento complementario se le hidrató, se restituyeron los electrolitos, se crio un bacterios'ático intestinal, se instituyó vitaminoterapia y se inició una alimentación adecuada. En el momento de redactar este informe aún permanece en el Hospital en vías de franco restablecimiento.

Queremos dar mérito a quien nos llamó la atención sobre la existencia de este tipo de obstrucción intestinal en otro país tropical: hace aproximadamente un año y en una de las sesiones del Departamento de Medicina. Interna del Hospital General en que se revisaba literatura extranjera, el Dr. Alfredo León Gómez condensó un artículo aparecido en "Acta Médica Costarricense" (3) firmado por los Dres. Peña **Chavarría** y **Acosta** Guzmán. Esa **publicación** informaba 11 casos de obturación **intestinal** por las semillas de una fruta silvestre de la familia del papayo y que en Costa Rica vulgarmente se conoce con el expresivo nombre de 'papayita tapaculo" y cuyo nombre científico es *Carica Peltata*; esos casos fueron observados en un lapso de 14 años y los autores no fueron capaces de obtener bibliografía, habiendo **sido** informados que en el **índice Medicus** no se ha hecho mención al respecto, si eno, por un to, la suya la primera aportación a la literatura mundial. En ese entonces todos los que estuvimos presentes en la mencionada sesión expresamos el **acuerdo** de que en nuestro país no se habían observado casos semejantes o que por lo menos no habían sido informados.

Nosotros hemos tratado de **conseguir** muestra de los frutos que nuestro paciente ingirió con el objeto de presentar una fotografía de los mismos y de sus semillas antes de ser ingeridas para establecer comparación con las obtenidas del intestino distal, ya que se dice que aquéllas están cubiertas por una capa gelatinosa que las regulariza y da un aspecto liso a su superficie, que son de escasas dimensiones y que en el medio gastrointestinal pierden la mencionada cubierta, se hidratan y aumentan el doble de su tamaño original. Desafortunadamente no nos ha sido **posible** obtenerlos y por tanto no hemos podido acudir a un botánico para que identifique el fruto y nos proporcione el nombre científico del arbusto. Sin embargo, el hecho que el paciente nos asegure que este fruto es semejante al del papayo, que el fruto aunque de menores dimensiones es de aspecto, olor y sabor semejante al de la papaya, que la apariencia de las semillas extraídas sea igual a la informada **en** el artículo mencionado y que en ambos grupos de casos las semillas hayan sido capaces de producir un síndrome obstructivo, nos da pie para pensar que el agente etiológico es el mismo, es decir, que en éstos como en aquellos casos, la *Carica Peltata* es la causante de la obturación o, más específicamente, que las semillas de esta especie son la causa de la misma.

La apariencia de las semillas recuperadas en nuestro caso es diferente si se examinan verticalmente horizontalmente: vista en la primera posición (Fig. 21) tiene un aspecto estrellado de 6 rayos y en el aspecto lateral aparecen provistos de aletas irregularmente dentadas. Pues en contacto unas con otras conservan su independencia pero cuando se ejerce ligera presión sobre ellas, las espículas y crestas penetran en las depresiones y surcos de otras, formando una masa compacta por engranaje recíproco. Creemos que por este motivo no pueden ser eliminadas a través del ano, ya que el intestino distal en sus esfuerzos expulsivos las comprime en todo sentido, con lo que se forma un cilindro de dimensiones mayores que el orificio anal, que actúa como barrera infranqueable. En los primeros días se produce distensión de la

ampolla rectal o de la misma y del sigmoíde a los que obstruye intralirnalmente; poi la distensión, por la constante irrigación y por los pequeños traumatismos que la mucosa se produce en las aristas de las semillas en los vanos esfuerzos del intestino por expulsar los cuerpos extraños, la mucosa se edematiza, congestiona y erosiona, revelándose ésto por en'errofapas y consecutivamente las lesiones mucosas se infectan, dando origen a proctitis y sigmoiditis. Es probable que en un principio la obturación sea completa, pero luego las heces se licúan y junto con los gases logran filtrarse entre las mallas formadas por las semillas entrelazadas r> bien se deslizan entre la masa de atascamiento y la mucosa rectal, lo que trae como consecuencia que el síndrome de **oclusión** intestinal no sea completo, ocasionando, por tanto, una suboclusión intestinal por fitobezoar.

Finalmente queremos llamar la atención sobre un hecho que los ya mencionados informantes costarricenses hacen sobresalir en su artículo y que es confirmado con nuestros casos. Tal hecho es la aparición de obstrucciones de este tipo casi exclusivamente en los tres últimos meses del año y con una mayor incidencia en el mes de octubre (cerca del 40<sup>f</sup>). La explicación lógica de ello estriba en que la planta sólo da frutos una vez al año y ellos maduran en las postrimerías del año, haciéndose apetecibles al caminante sediento y hambriento.




Fig. N° 1

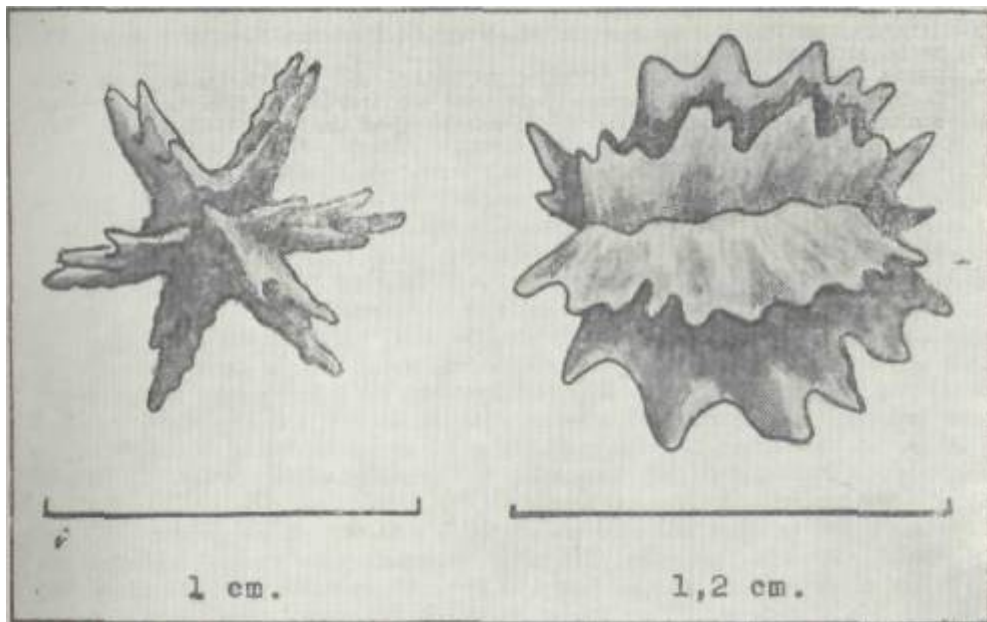


Fig. 31" 2

## R E S U M E N

1.—Se informa la **ocurrencia en** nuestro medio de un nuevo tipo *de* obstrucción mecánica del intestino, de la variedad **limpie** e incompleta, **producida** por atascamiento del intestino grueso **dista!**.

2.—Se establece que el agente causal son las semillas de una plmta silvestre, de la familia del papayo y que **probablemente** corresponda a ¡a especie llamada *Carica Peltala*.

3.—Se da una explicación pjtogénica; y

4.—Se expone el tratamiento instituido

## REFERENCIAS

- 1.—DAVIS, L.: Christophers Textbook of Surgery. W. B. Sai TI de •\$ Ccro.-any, Philadelphia & London, p. 733. 1960.
- 2 — ZTJNIGA, SILVIO R.: Obstrucción Mecánica del Intestino. *Rev Méd\ Hond.* Vol N° 30. N° 4, 1962.
- 3.—PENA CHAVARRIA, A. y ACOSTA GUZMAN, A-: La «C^irici Pe-tatas como factor jrritativo que puede causar obstrucción del intestino Su importancia médico-sanitaria en la ectueacion escolar de las zonas respectivas. *Arta Médica Cost 1 <Aj:*