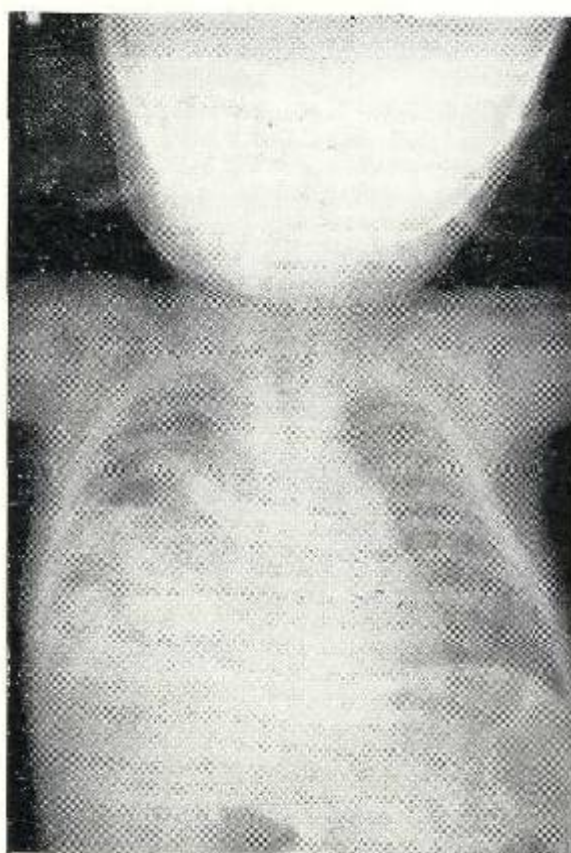


## *¿Cuál es su Diagnóstico?*

Paciente de sexo femenino de 41 años que se queja de malestar general y cefaleas frecuentes. En el examen físico se encontró una presión arterial de **170-110**. Se le practicó un pielograma intravenoso durante el cual no se eliminó el medio de contraste por los riñones. Seguidamente se hizo pielografía retrógrada bilateral.



**Radiografía preoperatoria, obsérvese la opacidad y zonas de radiotransparencia de aspecto quístico en la base y porción media del campo pulmonar derecho. Hay también desviación del mediastino hacia el lado izquierdo.**

Respuesta en la **página 282**