

Aplicación de Fórceps en occipito derecha anterior (O.D.A.)

Modificación a la toma clásica

Por *Dr. Jesús Alberto Vásquez Cueva

Dr. Marcial Vides Turcios

El fórceps continúa siendo uno **de los instrumentos** indispensables en el arsenal del Tocólogo; manteniendo una utilidad permanente y necesaria siempre y cuando sea manejado por manos diestras y apegado a las indicaciones precisas, aceptadas universalmente.

Su aplicación deberá ir precedida de una valorización **justa** de los requisitos conocidos para esta intervención y sobre todo tener la convicción de que hacemos un bien al binomio madre y producto. La integridad materno fetal deberá respetarse permanentemente para mantener **este** instrumento como un auxiliar irrecusable; perdida esta condición, el fórceps se convierte como decía Delee "en un simple instrumento de extracción, similar al embriotomo sin las insuperables cualidades de éste" (1-2).

La aplicación de fórceps está considerada como un arte, de allí que su técnica está sujeta a principios estables y modificables de acuerdo a la destreza del operador. A través de los años hemos podido apreciar las incontables variedades de fórceps creados de acuerdo a las circunstancias y al deseo permanente de hacer su aplicación más fácil y benévola. Aunque conocemos los principios y leyes invariables, resulta a veces que hay modificaciones tanto en el instrumento, como en su técnica de aplicación, que suman beneficios incalculables.

Es indiscutible que estas modificaciones substanciales tiendan a hacer más elemental cada día su aplicación, procurando como finalidad despojar el concepto de "Operación de Fuerza" que antes se tenía (1).

Como el objeto principal de nuestro tema es presentar una modificación a la técnica clásica de toma de occipito derecha anterior (O.D.A) (aplicable con ligera variante a la occipito izquierda posterior), nos apartaremos de toda descripción innecesaria, presumiendo que están llenados los requisitos indispensables para una aplicación lógica y **correcta**.

Con el objeto de hacer más fácil la comprensión de nuestra modificación, después de exponer los principios o pasos operatorios, hacemos una comparación objetiva y esquemática con la toma clásica en O.D.A. para poder diferenciarla y apreciarla claramente.

Consideramos que nuestro proceder entraña conceptos diferentes a los aceptados como clásicos, pero estamos convencidos que benefician y facilitan ciertas maniobras de las técnicas antes mencionadas.

Departamento de Gineco-Obstetricia, Hospital Vicente D'Antoni
La Ceiba, Atlántida, Honduras, C. A.

- 1) Feto vivo.
- 2) Cervix con dilatación completa o dilatada.
- 3) Membranas rotas o (amniorrexis).
- 4) Polo cefálico en III o IV plano de penetración pélvica -1; a + 5 (Delee), (medios, medio bajo, bajo).
- 5) Actitud de flexión (vértice) o intermedia (bregma) deflexionada (cara) discutible.

De los números 1, 2 y 8 sólo hacemos mención -puesto que sabemos es obvia su descripción, en cuanto a los requisitos 4 y 5 es universalmente aceptado que una aplicación correcta solamente debe hacerse cuando la presentación es media o profundamente descendida, toda toma arriba de los planos indicados es perjudicial y **peligrosa** tanto para la madre como para el producto (7).

Aceptando, que estas clasificaciones varían de acuerdo a las distintas escuelas y para aunar criterios nos permitimos en las figuras 1-2-3 presentar los diagramas que corresponden a las distintas clasificaciones reconocidas y enunciadas en el requisito N^o 4.

Volvemos a repetir que toda toma arriba de lo especificado debe evitarse y solamente es justo y recomendable las tomas medias y bajas, ya que la presentación a esta altura nos permitirá hacer tomas simétricas o ideales, o una toma frontomastoidea ya que el asinclitismo a esta altura es discreto o nulo.

En cuanto a la actitud cefálica (N^o 5) solamente en flexión o intermedia es permisible (vértice y bregma) eliminando en esta forma todas las actitudes deflexionadas (frente y cara) aunque en esta última es discutible.

TÉCNICA DE TOMA MODIFICADA

- 1) Diagnóstico obstétrico correcto: Presentación; variedad de presentación; actitud; grado de descenso.
- 2) Presentación del forceps u objetivación de la toma.
- 3) Elección de la primera rama que será en esta modificación la anterior o para fines didácticos la que ocupa la parte posterior en la presentación del forceps.

Elegida la rama anterior o primera a introducirse, se tomará por el mango con la mano izquierda dejándola orientada en posición vertical como un péndulo, luego la mano derecha sujetará el vértice o pico de la cuchara y desempeñando el papel de mano guía orienta el fórceps hacia el cuadrante inferior y posterior izquierda de la pelvis (entre 5 y 6 de la carátula del reloj, en esta situación la cuchara se introduce y progresa mediante un movimiento de deslizamiento entre el espacio dejado por el macizo facial del producto y la pelvis, hasta colocarse en el diámetro oblicuo izquierdo (a las 2 de la carátula del reloj) ; a medida que esto sucede el mango tomado con la mano izquierda irá efectuando el descenso y rotación sobre su eje (maniobra en espira de Lachapelle). (figuras 4-5-6) (Dicho sea de paso ésta maniobra resulta fácil, sin ninguna dificultad puesto que el espacio polo cefálico-pelvis estará libre del estorbo y limitación ocasionado por una rama previa colocada en el cuadrante

infero posterior derecho) (3). Dejada la rama anterior del fórceps orientada en el diámetro oblicuo izquierdo, con su rama descansando en el cuadrante posterior derecho y el muslo del mismo lado.

4) INTRODUCCIÓN DE LA 2ª RAMA

Se procederá a la introducción de la segunda rama directamente en el cuadrante posterior derecho (entre 7 y 8 de la carátula del reloj) sirviendo como guía la mano izquierda que sujetará el pico o vértice de la cuchara entre los dedos pulgar, índice y medio; y con un movimiento de descenso ejecutado por la mano derecha que sujeta el mango se introducirá la rama entre polo cefálico y pelvis hasta una profundidad en que se haga coincidir los elementos de embrague o articulares de ambas ramas.

5) ARTICULACIÓN DEL FÓRCEPS

Cuando las muescas de embrague o articulares están superpuestas se efectúa la articulación con un pequeño movimiento de aproximación lo que bastará para lograr su adaptación perfecta (Fig. 7). Como podemos ver, la articulación es directa, diferencia notoria con la toma clásica en que se hace un tiempo complementario que es; el descruzamiento de las cucharas. Cuando esta articulación directa no es posible a primera intención, lo cual es muy raro; pequeños movimientos laterales de desalojamiento inversos, permitirán su correcta articulación.

6) VERIFICACIÓN DE LA TOMA

Una vez realizada la articulación es necesario corroborar o verificar el tipo de toma. Tres elementos nos guiarán:

- a) Posición de la fontanela- lambdoidea, la cual deberá estar coincidiendo con el plano de los mangos o a un travez de dedo por delante. Cualquier variación hacia adelante o posterior de esta especificación nos estarán indicando una toma muy atrás, deflexionada o una toma hiperflexionada respectivamente.
- b) La sutura sagital ha de coincidir en toda su extensión con un plano perpendicular al eje de los mangos o dicho en otra forma quedará equi distante de ambas cucharas. Cualquier desplazamiento lateral es indicativo de toma anormal, de tipo ceja-mastoides, y
- c) La fenestra deberá palparse en grado mínimo o nulo; cualquier palpación fácil nos indicará que las cucharas no han sido introducidas lo suficiente o es indicativo de deslizamiento.

7) PRUEBA DE TRACCIÓN

Toda aplicación de fórceps antes de la tracción propiamente dicha deberá ir precedida de una prueba de tracción y cerciorarnos de que no hay deslizamiento; aunque es obvio, diremos que en este momento es más fácil verificar la toma si es correcta o no (4).

8) TRACCIÓN PROPIAMENTE DICHA

El factor más importante después de la aplicación será este tiempo operatorio. Toda tracción deberá hacerse en el eje de la pelvis sea cual fuere la posición o situación del polo cefálico, porque es la única manera de evitar los puntos pélvicos de resistencia que disminuyen el esfuerzo necesario de tracción y extracción de la presa.

Cuando la aplicación corresponda al nivel medio (III plano Hodge, —1; O De Lee) la tracción se ejercerá en un plano perpendicular al plano anteroposterior de la pelvis, en el cual estará situado el diámetro biparietal cefálico, que coincide con el diámetro oblicuo derecho. Deberá intentarse una rotación occipito púbrica del polo cefálico tan pronto sea factible para mejorar la tracción (5). Cuanto más alto esté la cabeza, más baja y posterior será la línea de tracción y a medida que desciende se vuelve anterior. Usamos la maniobra de Saxtorph-Pajot para la tracción manual (mano derecha sujeta los mangos y la izquierda los tallos del fórceps). Esta fuerza se aplica en dos direcciones: a) hacia delante y hacia arriba con la mano aplicada a los mangos, b) hacia abajo con la mano colocada en los tallos, el vector de estas dos fuerzas ejercidas simultáneamente, corresponderá a la línea de tracción en el eje de la pelvis.

Una vez descendido el móvil hasta el nivel de que el punto toconómico ha pasado la extremidad correspondiente del diámetro anteroposterior del estrecho inferior o cuando el sub occipucio ha franqueado el borde **subpúbico**; ordenamos presión constante en el fondo uterino para la desarticulación y extracción de las ramas del fórceps, generalmente es más fácil comenzar extrayendo la rama izquierda (1-5-6).

Practicamos simultáneamente con este tiempo una episiotomía media posterior y vaginotomía moderada; terminando el desprendimiento y **expulsión** del feto mediante maniobras de Kirsteller suaves y rítmicas. Sujetamos por vía perineal el polo cefálico frontal para facilitar el desprendimiento y manejarlo con movimientos intermitentes hasta la verificación total (maniobra de Qlshausen-Ritgen). De esta manera imitamos¹ o reproducimos las secuencias naturales del parto.

Previa inyección de Methergin (Ergonovina Sandok) por vía intravenosa en el momento que coincide con el **desprendimiento** cefálico o del hombro; asistimos el alumbramiento con las secundinas mediante pequeños tirajes del cordón suavemente, hechos coordinados con elongación supra-púbica transabdominal del cuerpo uterino y delicada expresión del fondo; de esta manera se logra un desprendimiento tipo Duncan con poco sangrado posterior.

Revisión de partes blandas vulva, vagina, esfínter, cervix y cavidad uterina.

10) SUTURAS

Deberán practicarse de haber laceraciones. La episiorrafia media posterior la suturamos en planos simultáneos con un solo catgut 000 procediendo en la forma siguiente: a) primer punto colocado en la comi-

sura superior de la vaginotomía, dejando un extremo de catgut de unos 10 cm. que lo descendemos por todo el trayecto de la episiotomía hasta la comisura posterior de la misma, donde lo sujetamos con una pinza que hará las veces de un péndulo; b) Continuamos la sutura de la mucosa vaginal, incluyendo los músculos transversos del periné hasta el nivel del surco himeneal, cuyos extremos deben coincidir para dejar un círculo himeneal completo y lograr una simetría vulvar natural, en este sitio anudamos dejando una asa de catgut que posteriormente nos servirá para anudar el cabo final; c) En este momento y con la misma hebra abandonamos la sutura de mucosa previo un punto invertido y continuamos suturando los músculos profundos del periné con un surjete entrelazado hasta llegar a la comisura posterior de la episiotomía y nos anudamos con el extremo dejado como péndulo y sujetado con la pinza, esto hace reducir el espacio muerto dejado entre mucosa vaginal y músculos del perine. Cortamos el sobrante de ese extremo y procedemos; d) A una sutura ascendente intradérmica que remata a nivel de la fosita navicular donde dejamos el asa antes advertida, la seccionamos en un extremo para que nos proporcione un cabo suficiente para la anudación final.

DIFERENCIA ENTRE LA TOMA CLASICA Y LA MODIFICADA

TOMA MODIFICADA Fig.	TOM ACLASICA O. D. A.
Primera rama anterior	Fig. Primera rama posterior
Mano guía derecha	Mano guía izquierda
Mano del fórceps izquierda	Mano del fórceps derecha
Introducción 1- rama a las 6;	Introducción 1 rama a las 8
deslizamiento hasta las 2 de	de la carátula del reloj.
la carátula del reloj. Fig.	
Segunda rama posterior	Fig. Segunda rama anterior
Mano guía izquierda	Mano guía derecha
Mano del fórceps derecha	Mano del fórceps izquierda
Introducción 2- rama a las 8	Introducción 2- rama a las 6
de la carátula del reloj.	deslizamiento hasta las 2
	de la carátula del reloj. Fig.
Fig. Articulación de las	Articulación de las ramas
ramas directas	cruzadas
Ausencia	Necesidad
maniobra de	maniobra de descruzamiento
descruzamiento	

Ver esquema comparativo de las figuras 1, 2, 3 y 1[^], 2[^] y 3[^] (Fig. 8)

COMENTARIO

El presente procedimiento y aplicación de fórceps en occipito derecho anterior la comunicamos como una técnica personal porque ya en encuestas o en revisiones bibliográficas no hemos encontrado descripción de un procedimiento similar. Estamos convencidos de los beneficios que este procedimiento permiten al Obstetra. En primer lugar porque la introducción de la rama anterior sobre la cual se efectuará el movimiento en espira de Madame Lachapelle se verifica con suma facilidad, podríamos decir que el mismo fórceps al irse deslizando del cuadrante posterior izquierdo al cuadrante anterior izquierdo de la pelvis materna (de 6 a 2 de la carátula del reloj) por su mismo peso la efectúa sin imprimir esfuerzo alguno en la rama del forcep; en segundo lugar el hecho de no

existir una cuchara posterior previa como en la toma clásica el espacio pélvico cefálico es mucho más amplio, la cuchara describe esa rotación como antes dijimos con suma facilidad; en tercer lugar podemos afirmar que el simple hecho de eliminarse la maniobra de descruzamiento estamos evitando producir lesiones tanto de las partes blandas de la madre como de la integridad fetal.

Dejamos a criterio de quienes pongan en práctica esta modificación confirmar nuestros puntos de vista.

RESUMEN

Se presenta una modificación al procedimiento clásico de aplicación de fórceps en occipito derecha anterior consistente en la introducción primero de la rama anterior mediante una maniobra de deslizamiento del cuadrante posterior izquierdo al cuadrante anterior izquierdo usando como mano de fórceps la izquierda y mano de guía la derecha. Introducción de la segunda cuchara directamente en el cuadrante posterior derecho de la pelvis fetal y articulación directa de ambas ramas del fórceps eliminando la maniobra de descruzamiento.

- 1.—WHITACRE, F. E.: Use of obstetric forceps Ciba Sump. 4: 224, 1952.
- 2.—Obstetricia, 9 edición, DeeLee Grennhill, p. 880. Saunders.
- 3.—JONES, E. P.: Kielland's forceps. Butterworth, London, 1952.
- 4.—WILLSON, J. R.: Management of obstetric difficulties. Mosby St. Louis, 1961.
- 5.—H. DENNEN, E., M.D.: Techniques of application for low forceps. Clinical Obstetric and Gynecology. 8: 4, 1965.
- 6.—Manual of Standards. American College Obst. and Gynec. 1965, p. 30.
- 7.—AMADOR FERNANDEZ, R.: Aplicación de forceps sin mano guía. Revista Confederación Panamericana, 12: 4, 1965.

DIFERENTES CONCEPCIONES DE LOS PLANOS DE APLICACIÓN
DEL FÓRCEPS

FIGURA (1).—Concepción Americana de altura para aplicación de Fórceps ALTO, MEDIO Y BAJO. La zona rayada es la aceptable para aplicación.

FIGURA (2).—Concepción en relación a los planos paralelos de Hodge. Zona aceptable III y IV.

FIGURA (3).—Concepción DeLee
■—5 a 0; O a +5.— Zona aceptable
—1 a 4-5.—

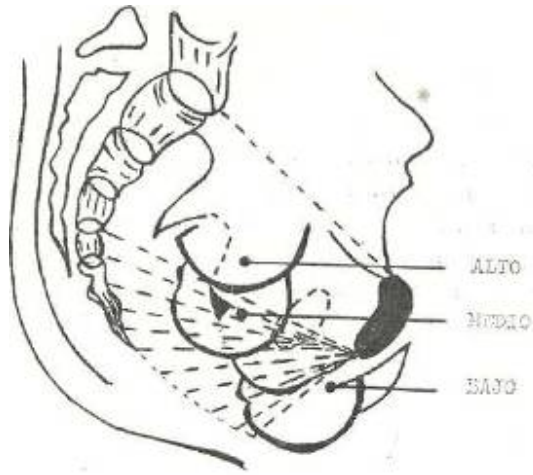


Figura (1)

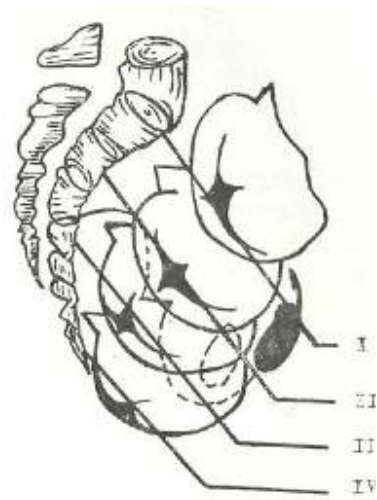


Figura (2)


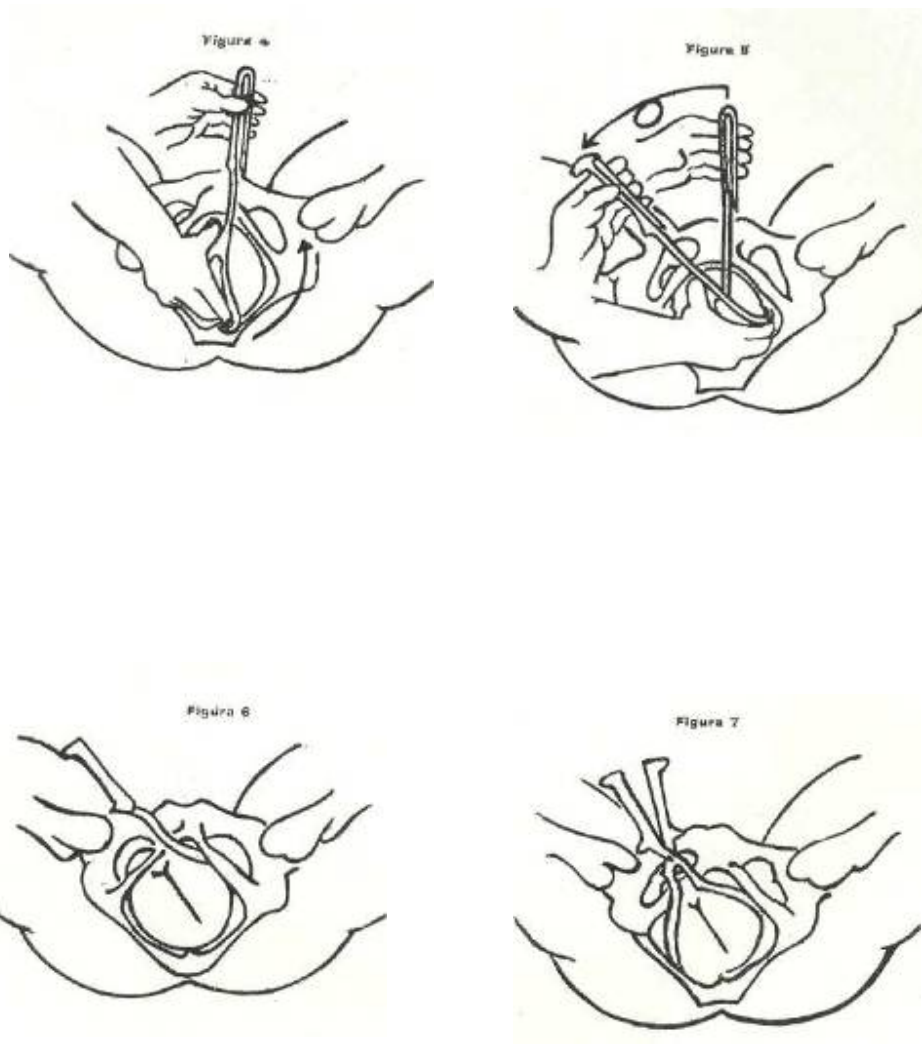


Figura (3)

Seleccionada la rama anterior o primera a introducirse; toma del mango izquierdo mano guía la derecha. Introducción de la cuchara entre 5 y 6 de la carátula del reloj (cuadrante inferior y posterior izquierdo de la pelvis) mediante movimiento de deslizamiento la cuchara rotará hasta las 2 de la carátula del reloj. (*Fig. 6*) El mango tomado con la mano izquierda irá efectuando el descenso y rotación sobre su eje (maniobra en espira de Lachapelle).

La segunda rama se introducirá en el cuadrante posterior derecho hasta una profundidad en que ha de coincidir los elementos de embrague o articulares de ambas ramas.



APLICACIÓN DE FÓRCEPS EN OCCIPITO DERECHA ANTERIOR

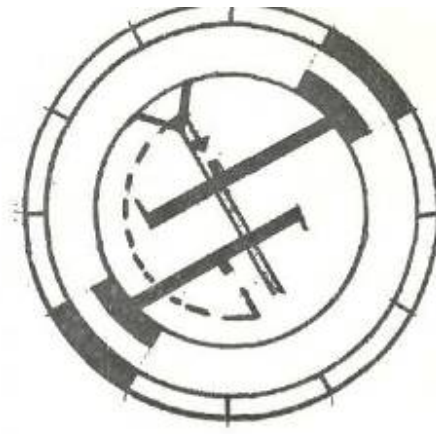
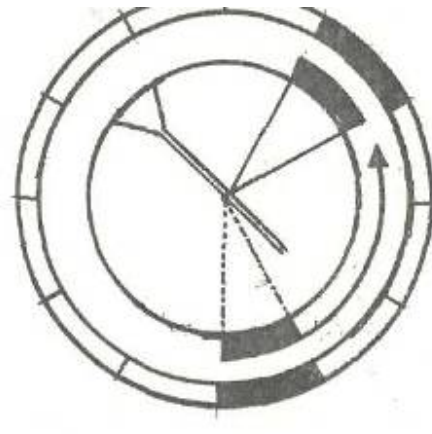
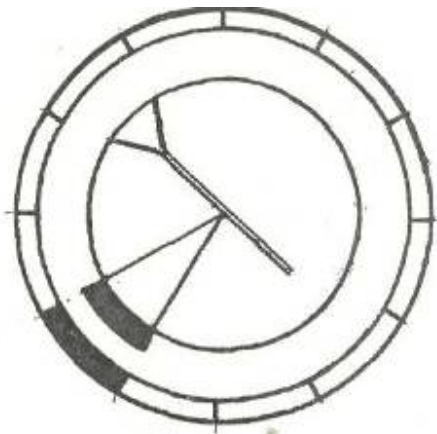
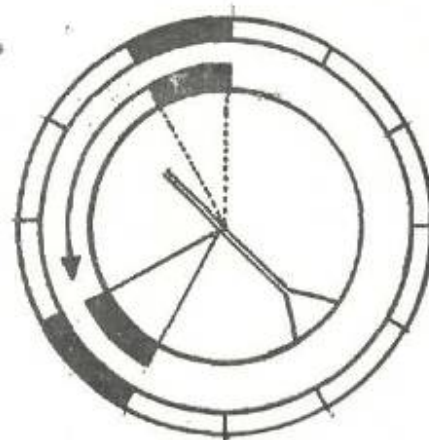
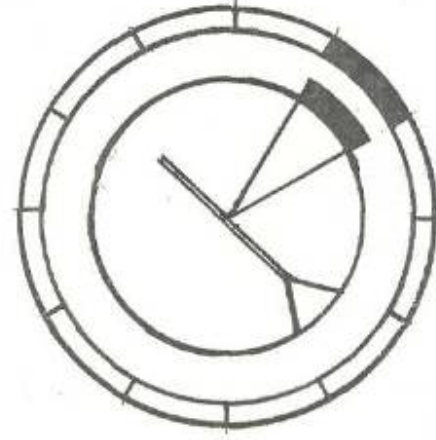
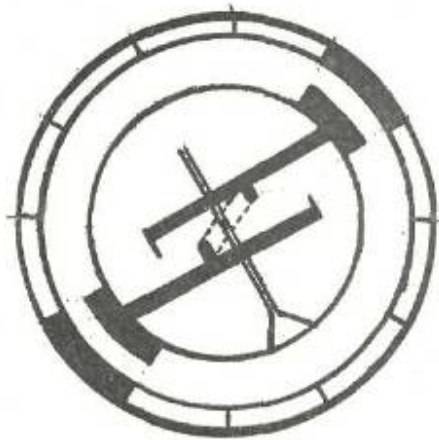


Figura (8)

TOMA CLASICA



TOMA MODIFICADA