

**Hernán Corrales P. (*
Héctor Láinez N. (**)
Rene Medina N. (•*•)**

I.—HISTORIA Y CUADRO CLÍNICO

tricoepitelioma,

los

II—OTRAS ASOCIACIONES MALFORMATIVAS

III. ETIOFATOGENIA

o

hijo de dos primos en segundo grado,

numerosos elementos planos pigmentarios,

epiteliomas múltiples,

cuello.

**haber tenido una hermana mayor
misma patología cutánea.**

múltiples

y

VOL.

Odontólogo,

Endocrinólogo

gene

VIII—RESUMEN

IX—SUMMARY

this

■

Fig. 1.—Epiteliomas neviformes en la cara y epiteloma ulcerado en el hombro (caso 1).

Fig. 2.—Cuerno cutáneo (caso 1).

Fig. 3.—Epiteliomas ulcerados en parte superior del torax (caso 1).

Fig. 4.—Múltiples epiteliomas pigmentados en la cara y epiteliomas ulcerados en la frente y sien izquierda (caso 1).

Fig. 5.—Cifoescoliosis y aplastamiento de una vértebra dorsal (caso 1).

Fig. 6.—Uno de los epiteliomas ulcerados del caso anterior en una mayor aproximación.

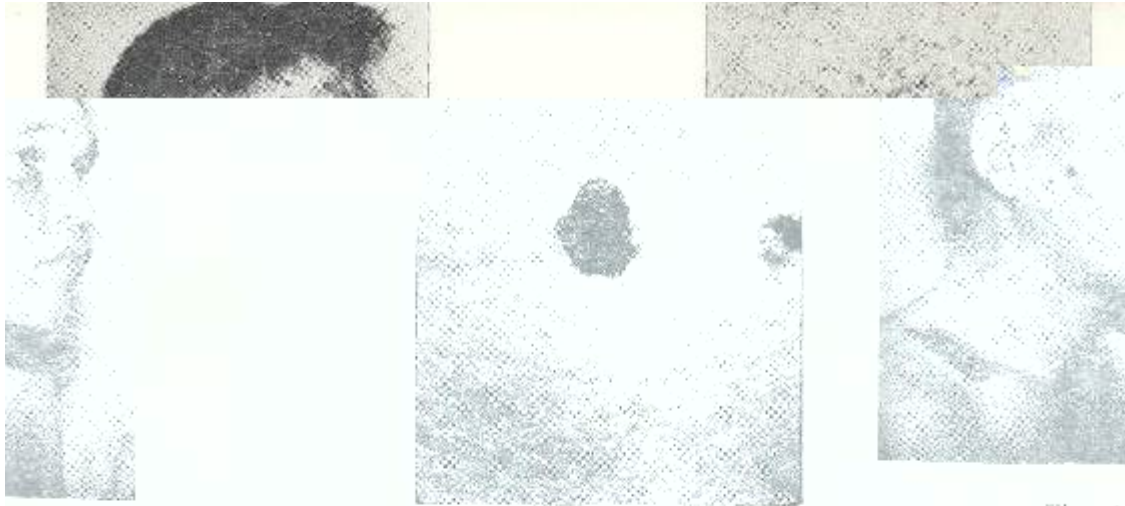


Fig. 1

Fig. 2



Fig. 3



Fig. 4



Fig. 6



Fig. 5

Fig. 7.—Múltiples nevos pigmentarios basocelulares y un epiteloma de labio inferior. Nótese el cutis hipertrófico de cara (caso 3).

Fig. 8.—Nevos basocelulares y epiteloma de vertiente de nariz. En parte inferior de mejilla múltiples "moles" (caso 3).

Fig. 9.—Nevus comedonigus (caso 3).

Fig. 10.—Pequeños angiomas capilares y fibromas en el tronco (caso 3).

Fig. 11.—Epiteloma basocelular de labio inferior desarrollado en un nevo basocelular (caso 3).



Fig. 7

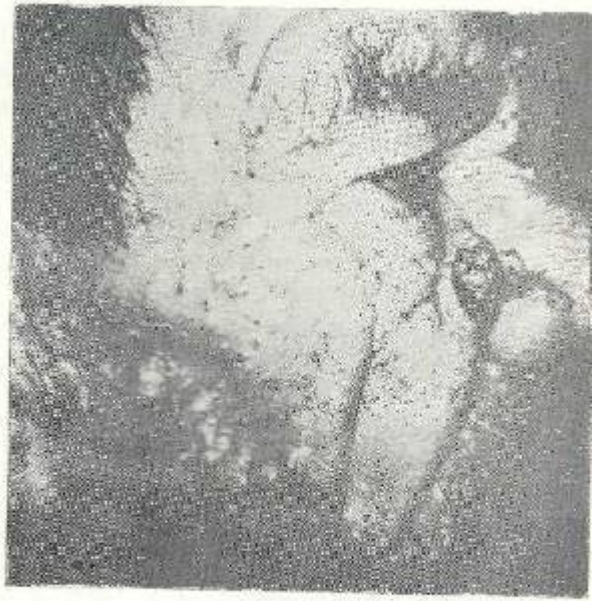

Fig. 8




Fig. 9




Fig. 10



Fig. 11

REFERENCIAS BIBLIOGRAFICAS

- 1.—NOMLAND, R.: Multiple basal cell epitheliomas originating from congenital pigmented basal cell nevi. *Arch. Dermat.* 25: 1002, 1932.
- 2.—BINKLEY, G. W.; JOHNSON, H. H.: Epithelioma adenoides cysticum: basal cell nevi, agenesis of the corpus callosum and dental cysts. *Arch. Dermat.* 63: 73, 1951.
- 3.—HOWELL, J. B.; CARO, M. R.: Basal cell nevus. Its relationship to multiple cutaneous cancers and associated anomalies of development. *Arch. Dermat.* 79: 67, 1959.
- 4.—GROSS, P. P.: Epithelioma adenoides cysticum with follicular cysts of maxilla and mandible: report of case. *J. Oral Surg.* 11: 160, 1953.
- 5.—Mc KELVEY, L. E.; ALBRIGHT, C. R.; PRAZAK, G.: Multiple hereditary familial epithelial cysts of jaws with the associated anomaly of trichoepithelioma. Report of case. *Oral Surg.* 13: 111, 1960.
- 6.—NISBET, T. W.: Multiple basal cell epitheliomas originating from congenital pigmented basal cell nevi. *Arch. Dermat.* 47: 373, 1943.
- 7.—CARNERY, R. G.: Linera unilateral basal cell nevus with comedones. *Arch. Dermat.* 65: 471, 1952.
- 8.—GORLIN, R. G.; GOLTZ, R. W.: Multiple nevoid basal cell epithelioma. Jaw cysts and bifid rib: A syndrome. *New Engl. J. Med.* 262: 908, 1960.
- 9.—ANDERSON, D. E.; Mc CLENDON, J. L.; HOWEL, J. B.: Genetics and skin tumors with special reference to basal cell nevi, in tumors of the skin. Chicago. Year Book Medical Publishers, Inc. Pág. 91, 1964.
- 10.—CLENDENNING, W.; BLOCK, J. B.; RADDE, J. C.: Basal cell nevus syndrome. *Arch. Dermat.* 90: 38, 1964.
- 11.—MASON, J. K.; HELWIG, E. B.; GRAHAM, J. H.: Pathology of the nevoid basal cell carcinoma syndrome. *Arch. Path.* 79: 401, 1965.
- 12.—WARD, W. H.: Naevoid basal cell carcinoma associated with a dyskeratosis of the palm and soles. A new entity. *Australia J. Dermat.* 5: 204, 1960.
- 13.—CALNAN, C. D.: Two cases of multiple naevoid basal cell epitheliomata. Porokeratosis of Mantoux. *Brit. J. Dermat.* 65: 219, 1953.
- 14.—GRINSPAN, D.; ABULAFIA, J.; POMPOSIELLO, I. M.: Síndrome del nevo basocelular. *Derm. Iber. Lat. Amer.* 10: 255, 1968.
- 15.—BERLIN, N. I.; VAN SCOTT, E. J.; CLENDENNING, W. E.; ARCHARD, H. O.; BLOCK, J. B.; WITKOP, C. J.; HAYNES, H. A.: Basal cell nevus syndrome. Combined clinical staff conference at the National Institute of Health of *Int. Med.* 64: 403, 1966.
- 16.—VILANOVA, X.; RUEDA, L. A.: Naevus basocellulaire. *Ann. Dermat. et. Syph.* 89: 475, 1962.
- 17.—GORLIN, R. J.; JUNIS, J. J.; TUNA, N.: Multiple nevoid basal cell carcinoma. Odontogenic Keratocysts and skeletal anomalies: A Syndrome. *Acta Dermatovener.* 43: 39, 1963.
- 18.—BOYER, B. E. and MARTIN, M. D.: Marfan's Syndrome: Report of case manifesting giant bone cyst of mandible and multiples (110) basal cell carcinomata, *Plast. and Reconstruct. Surg.* 22: 257, 1958.

- 19.—JUNIS, J. J.; GORLIN, R. J.: Cromosomal study in patients with cysts of the jaw, multiple nevoid basal cell carcinomata and bifid rib syndrome. *Chromosoma Berl.* 14: 164, 1963. (Citado por Gorlin, Junis y Tuna).
- 20.—HERMANS, E. H.; GROSFELD, J. C.; SPAAS, J. A. J.: The fifth phacomatoses. *Dermatologica.* 130: 446, 1965.
- 21.—DEGOS, R.; NOURY IVES, J.: La nevomatosi basocelular. *Med. Cut.* 2: 37, 1967.
- 22.—HERMANS, E. H.; GROSFEL, J. C.; VALK, L. S.: Eine fünfte phakomatose. *Hautarzt.* 11: 160, 1960.
- 23.—LAUGIER, P.; OPERMAN, A.; PAGEAUT, G.: Syndrome Naévique a predominance basocellulaire (5e. phacomatose?) *Annls. Derm. Syph.* 93: 361, 1966.
- 24.—GOTTRON (citado por Herzberg y Wiskemann); GRAHAM, J. H.; MASON, J. K.; GRAY, H. R.; HELWIG, E. B.: Differentiation of nevoid basal cell carcinoma from epithelioma adenoides cysticum. *J. of Invest. Dermat.* 44: 197, 1965.
- 25.—THIES, W.: Das sindrom del multiplen basalzellnaevi. *Memorias VIII Congresue Internationalis Dermatological. VII-VIII-1967* (Editors: W. Jadssonhn C. G. Schirren) Springer-Verlog-Berlin, Pág. 63, 1968.
- 26.—STEVANOVIC, D. V.; M Sc (CAMB.): Nevoid basal cell carcinoma syndrome. *Arch. Derm.* 96: 696, 1967.
- 27.—GORLIN, R. J.; VICKERS, R. A.; WILLIAMSON, J. J.: The multiple basal cell nevi syndrome and analysis of syndrome consisting of multiple nevoid basal cell carcinoma, jaw cysts, skeletal anomalies, medulloblastoma and hyporesponsiveness to parathormone. *Cancer.* 18, 73: 1965.
- 28.—ROOK, A.; WILKINSON, D. S. and EBLING, F. J. G.: *Textbook of dermatology.* Blackwell Scientific Publications, Oxford, 1968. Pág. 1698.
- 29.—DAVIDSON, F.: Multiple nevoid basal cell carcinomata and associated congenital abnormalities. *Brit. J. Dermat.* 74: 439, 1962.
- 30.—RABELLO, J. A.; SAVATARD, J. E. M.: Basal cell nevi with bony cysts. *North of England Dermatological Society Record.* 1960 Pág. 43. (Citado por Clendenning Blook y Padde).
- 31.—AMORETTI, A. R.: Epitelioma basocelular múltiple nevoide. Tres presentaciones poco comunes. *An. Fac. Med. Montevideo.* 47: 100, 1962.
- 32.—CORTES, A. y CARDENAS, V.: Síndrome de los nevos basocelulares. *Dermatología. Rev. Mex.* 10: 39, 1966.
- 33.—ABRAHAMS, I.: Basal cell nevus syndrome. *Arch. of Dermat.* 92: 747, 1965.
- 34.—KAHN, L. B. and GORDON, W.: Basal cell naevus syndrome: Report of a case. *S. Afr. Med. J.* 41: 872, 1967.
- 35.—TAYLOR, W. E.; ANDERSON, D. E.; HOWELL, J. B. and THURSTON, C. S.: The Nevoid Basal Cell Carcinoma Syndrome. *Arch. Derm.* 98: 612, 1968.
- 36.—BOPP, C.; BAKOS, L. y EBLING, H.: Síndrome nevo basocelular. *Rev. da Associaao Med. do Rio Grande Do Sul,* 12: 3, 1968.