

RESULTADOS DE AUTOPSIA DEL CASO ANATOMOCLINICO

Se dan únicamente los hallazgos contribuyentes.

Se comprobó un hígado de 2.000 gms. con múltiples lesiones neoplásicas de aspecto macroscópico maligno; el parénquima hepático no aparentaba ser asiento de cirrosis (Fig. 1). La vesícula biliar estaba distendida. Dentro de ésta existía un cálculo pero la pared vesicular era normal.

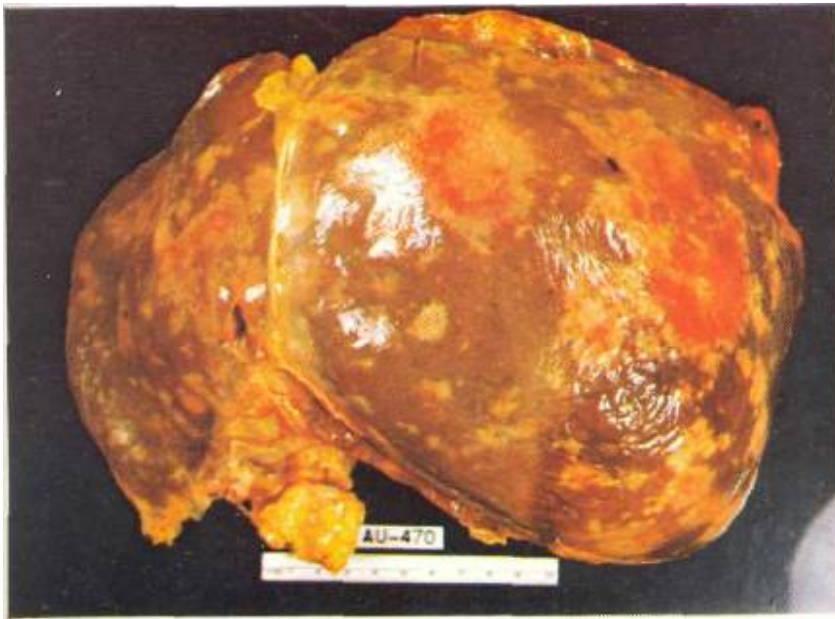

Fig. 1

Aspecto de la cara superior del hígado que demuestra multiplicidad y tamaño de las lesiones neoplásicas.

En el cuerpo del páncreas se constató la presencia de una tumoración con características de malignidad (Fig. 2). En el bazo se encontraron áreas de pequeños infartos. En los riñones se constató una nefrosis colémica. Existía, además, una tricocefalosis masiva que podría explicar la sangre en heces.

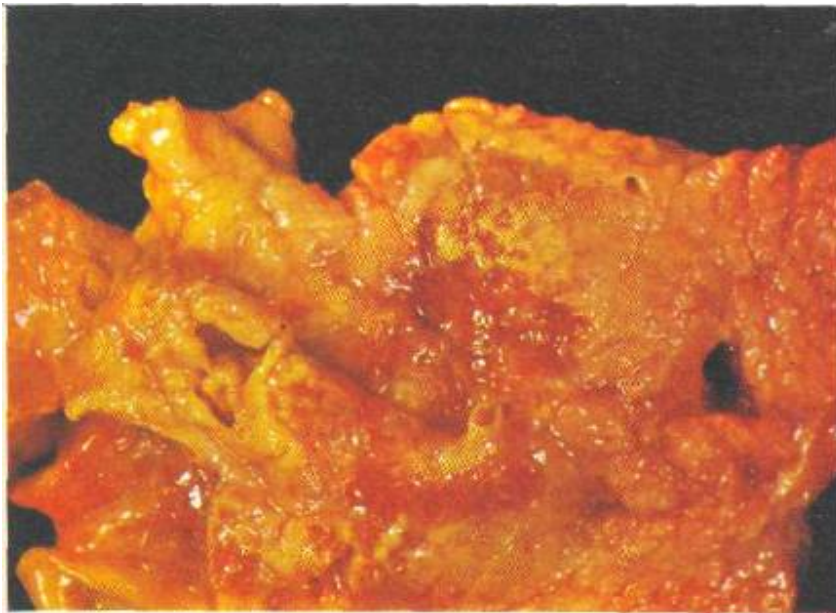

Fig. 2

Vista parcial del páncreas que demuestra la existencia de una neoplasia localizada en el cuerpo.

El estudio histopatológico demostró que el tumor era una ADENOCARCINOMA DE PÁNCREAS con metástasis hepáticas e invasión del **hilio del** hígado por linfadenopatías cancerosas (Figs. 3 y 4).

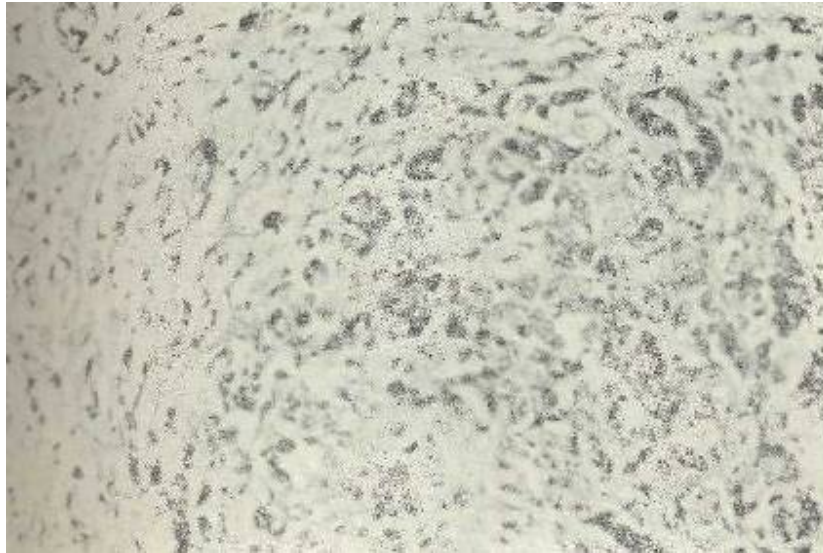


Fig. 3 Aspecto histopatológico de la lesión pancreática. 45 X



Fig. 4
En este corte se evidencia la invasión perineural, característica del adenocarcinoma pancreático. 45 X