

Diagnóstico Radiológico

Dra. María Helena S. de Rivas Jefe del Servicio de Pediatría del Instituto Nacional del Tórax

Se trata de una paciente de 11 meses de edad, sexo femenino, residente en Comayagüela, D. C, que ingresa al Instituto Nacional del Tórax con una historia de cinco meses de evolución de tos seca, poco intensa, peso estacionario, y una radiografía de tórax que evidenciaba un enfisema lobar inferior derecho (Fig. 1 y 2).

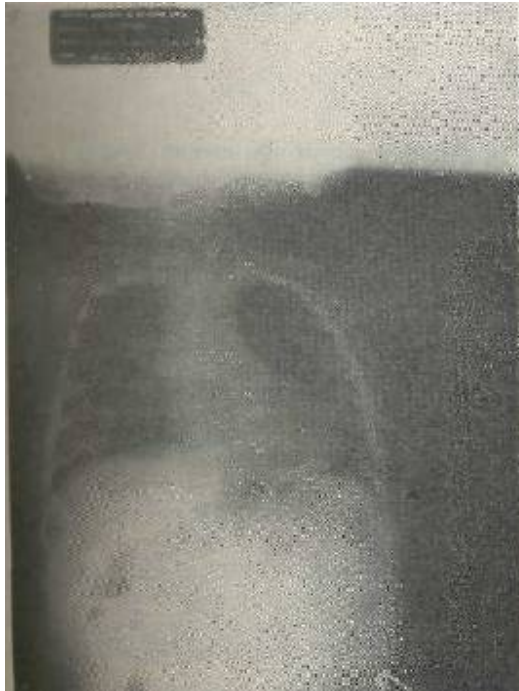

Fig. 1

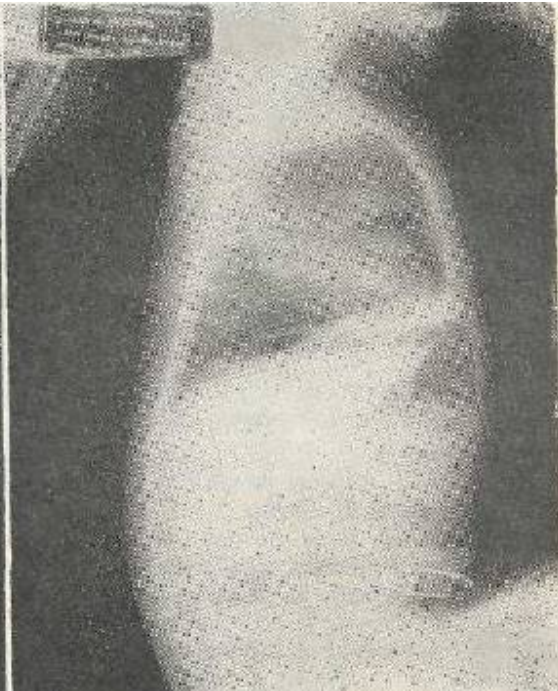


Fig. 2

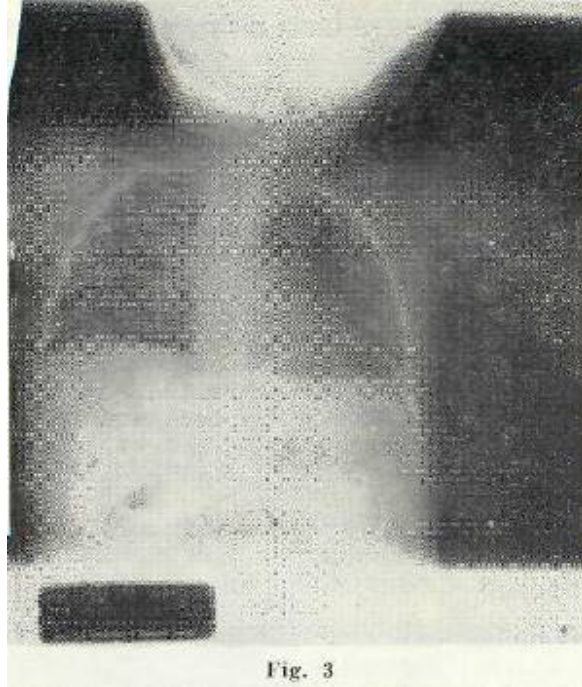

Fig. 3