

OPERACIÓN COMANDO EN EL CÁNCER DE LENGUA Y SUELO DE LA BOCA

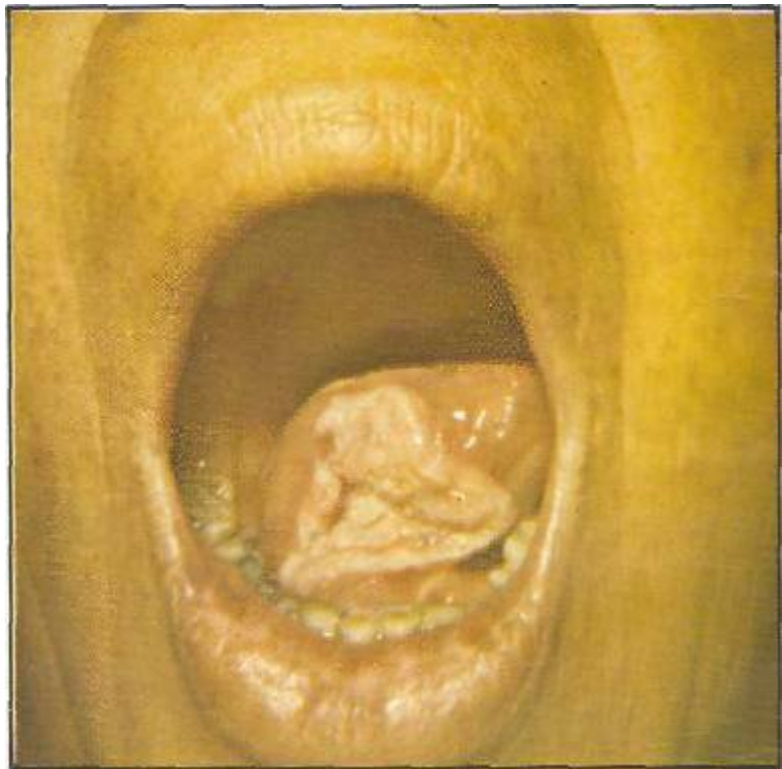
INFORME DE CINCO CASOS DEL HOSPITAL GENERAL

*Dr. Ángel E. Argenta**

La finalidad de este trabajo es analizar el diagnóstico y tratamiento quirúrgico de los casos tratados en el Departamento de Oncología del Hospital General San Felipe de Tegucigalpa, entre 1975 y 1976.

Es uno de los cánceres orales más frecuentes en India, sobre todo en el sexo masculino y a partir de los 40 años. Varios factores parecen influir en su aparición: fumar, mascar tabaco o consumo excesivo de bebidas alcohólicas. Su incidencia es mayor en pacientes con glositis sífilítica, y síndrome de Plummer Vinson ciertas lesiones orales, como la leucoplasia, se consideran pre-malignas.

Por lo regular se presenta como una lesión ulcerada de bordes prominentes o como una



fisura que infiltra los tejidos en profundidad. El cáncer de lengua tiende a extenderse a la base y línea media de la lengua, apareciendo metástasis primeramente en los ganglios cervicales altos. El cáncer del suelo de la boca se

extiende a la mandíbula y produce metástasis inicialmente a la región submandibular.

Microscópicamente suele ser un carcinoma epidermoide regular o bien diferenciado.

* Cirugía Oncológica
Hospital General

La lesión suele ser indolora, excepto cuando se infecta o en estadios tardíos. A veces el dolor es referido al oído, a menudo suele ir acompañado de sialorrea, disfagia y anorexia. La presencia de metástasis ganglionares va estrechamente asociada al tamaño de la lesión primaria y al grado de diferenciación del tumor. Así, mientras menos del 20% de los pacientes con lesiones de 1 cm. presentan metástasis, más del 90% con lesiones de más de 4 cms. tienen ganglios positivos.

En toda lesión sospechosa deberá hacerse una biopsia incisional del borde ulcerado, y no del centro, que con frecuencia está necrosado. Si la lesión es positiva por cáncer se procede a determinar el estadio, tomando en consideración el tamaño de la lesión, grado de diferenciación, de infiltración, extensión a regiones vecinas y la presencia de metástasis regionales o distantes. La presencia de anestesia en el mentón indica que el nervio mandibular está infiltrado.

La cirugía está contraindicada en: a) lesiones muy extensas cuya resección podría dar lugar a trastornos funcionales graves; b) pacientes con metástasis distantes; c) enfermos con problemas cardiopulmonares serios.

La operación comando consiste en hemiglossectomía, hemimandibulectomía parcial o completa y disección radical de cuello. Esta operación fue ideada por el doctor Martín Hayes, del Cáncer Memorial Hospital de la ciudad de Nueva York en 1940. En aquellos años, a raíz de la Segunda Guerra Mundial, estaban

de moda las acciones comando, famosas porque requerían un entrenamiento especial y audacia en su ejecución. De manera similar, la cirugía de cabeza y cuello requiere un entrenamiento especial y cuidado en su realización, por lo que el Doctor Hayes popularizó esta cirugía con el nombre de operación comando. Durante 1975 y 1976 se realizaron cinco operaciones, comando en el Departamento de Oncología del Hospital General San Felipe. A todos los pacientes se les hizo traqueostomía para facilitar la anestesia y el procedimiento.

La biopsia reveló que en los cinco casos se trataba de un Carcinoma epidermoide bien diferenciado, originándose primariamente en el suelo de la boca. A excepción del tercer caso, que se inició en la lengua, todos fueron tratados con disección radical de cuello del lado afectado. En el primer caso, y debido a que la lesión cruzaba la línea media del suelo de la boca, fue necesario hacer disección suprahioides contralateral profiláctica además de la disección radical de cuello; y en el segundo caso, por lo extenso de la lesión, se hizo hemimandibulectomía total y resección parcial de la pared lateral de la orofaringe administrándole cobaltoterapia después de la operación.

En el tercer paciente, debido a necrosis del colgajo de mucosa bucal utilizado para reparar el suelo de la boca, se produjo una fístula orocutánea y necrosis de los colgajos cervicales, requiriendo debridamientos, injertos de piel, y rotación de colgajos.

A los 9 meses de operado el primer caso presentó una pequeña recurrencia que fue tratada con Cobalto 60, desapareciendo totalmente. Todos los pacientes fueron dados de alta sin problemas funcionales y mínimos defectos cosméticos.

CONCLUSIONES

Aunque el número de casos y el tiempo transcurrido a partir de la operación es limitado y corto para presentar conclusiones sobre el futuro de estos enfermos así nos ha dejado una valiosa experiencia en cuanto al diagnóstico, manejo quirúrgico, reconstrucción plástica inmediata y control post-operatorio de estos enfermos.

Es de gran importancia la palpación bimanual de la orofaringe para localizar las metástasis ganglionares regionales. La lesión primaria debe researse en forma total, los bordes deben estar libres de tumoración, y esto debe verificarse mediante biopsia por congelación. Los ganglios regionales se disecarán en bloque con la lesión primaria.

A menudo la fijeza de las metástasis ganglionares a los tejidos profundos es debido a una reacción inflamatoria peri-nodal y no a una invasión maligna de los tejidos.

Una indicación absoluta para realizar hemimandibulectomía total es la invasión de la cavidad medular ósea por el tumor. En los casos operados, a excepción

del segundo, se hizo hemimandibulectomía parcial lo cual mejoró mucho los resultados funcionales y cosméticos.

En los cuatro casos en los que se utilizó la hemilengua restante para reparar el suelo de la boca no hubo problemas funcionales postoperatorios, lo cual demuestra que a pesar de la limitada movilidad lingual los pacientes fueron capaces de controlar sus secreciones, deglutir sus alimentos y hablar correctamente.

BIBLIOGRAFÍA

JOHN M. LORE, An Atlas of head and neck surgery, Saunders Co. Philadelphia, 1973,

CHARLES C. HARROLD, Cáncer of the tongue, Symposium on cáncer of head and neck, Mosby & Co. 1969.

PHILIP RUBIN M. D., Cáncer of the head and neck, American Cancer Society N.Y. 1971.

LAUREN V. ACKERMAN, JUAN A. DEL REGATO, Cáncer Diagnosis treatment and prognosis, Mosby Co. St. Louis 1970.

University of Rochester School of Medicine, Clinical Oncology, American Cancer Society 1974.

JORGE FAIRBANKS BARBOSA, Surgical Treatment of head and neck tumors, Grune & Stratton Inc. 1974.