

CARCINOMA DE PÁNCREAS, NODULOS DE NECROSIS GRASA SUB-CUTANEA Y POLIARTRITIS AGUDA

Dr. Sergio Murillo Elvir () Dr.
Raúl Durón Martínez (*)*

La Necrosis Grasa Sub-Cutánea asociada a enfermedad pancreática es bien conocida desde su primer informe en 1883 por CHIARI, (1) pero no fue sino hasta 1908 en Alemania que el Dr. Bernes (2) demostró su asociación con cáncer de páncreas, se han reportado desde un poco ms de 40 casos. (3, 4, 5, 6, 7, 8, 9, 11) Todos los autores coinciden que es debido a la liberación masiva de lipasa Pancreática y recientemente se demostró marcada elevación de otras enzimas pancreáticas como Fosfolipasa A; Tripsina Inmunoreactiva y lipasa (1) en pacientes con pancreatitis aguda, artritis y nódulos de necrosis sub-cutáneos. La liberación de enzimas pancreáticas parece ocurrir también procedente de Metástasis Hepáticas (7) pues está informada la aparición del Síndrome mucho tiempo después de Pancreatectomía total, pero con Metástasis a hígado.

La causa mas frecuente de este síndrome es su asociación con pancreatitis aguda a la cual se le agrega derrame pleural, pericarditis, ascitis y necrosis ósea de grasa intra-medular. (12-13).

Otras causas menos frecuentes son: trauma pancreático, pancreatitis isquémica, fistulas arterio-venosas-periductales, cálculos pancreáticos, cáncer de páncreas. El cáncer de páncreas es la segunda causa más frecuente informada tanto en adenocarcinoma ductal como en carcinoma de células acinares.

La artritis asociada a enfermedad pancreática puede ser aguda o sub-aguda, poliarticular y menos frecuente dos articulaciones o monoarticular, las articulaciones más frecuentemente afectadas son inter-falanges de manos, pies, tobillos, rodillas, codos y caderas (10).

Se informa un caso de adenocarcinoma de la cabeza del páncreas sin ictericia obstructiva, con nódulos de necrosis grasa sub-cutánea, poliartritis aguda, fascitis plantar bilateral. Se encontraron 3 variedades de nódulos clínicamente diferentes según sensibilidad, aspectos y características semiológicas del líquido sinovial.

PACIENTE: J.A.G. 40 años
S.P. Dolor de piernas

Paciente ingresa con historia de dolores de piernas de tres semanas seguido 10 días antes de su ingreso por nódulos dolorosos en las piernas, rojos, calientes con artritis en varias inter-falanges de ambas manos, rodillas, tobillos. Posteriormente a su ingreso aparecieron múltiples nódulos indoloros y dolorosos en el tronco, piernas, músculos, brazos, ante-brazos Historia de pérdida de peso 20 Libras desde hace tres meses antes de su ingreso, anorexia y anemia persistente concomitante. Tres previos ingresos por sangrado Gastroduodenal por Ulcera Duodenal documentada gas tros copie amen te y rayos X, negó fiebre. Antecedentes fuertes de alcoholismo. Múltiples transfusiones por sangrado referidos, siendo la primera 2 años antes. Paciente rehusó

() Departamento de Medicina y Patología
del Instituto Hondureño de Seguridad Social

a cirugía selectiva a pesar de encontrarse MASA en la cabeza del Páncreas dos meses antes de su ingreso (Figura 3).

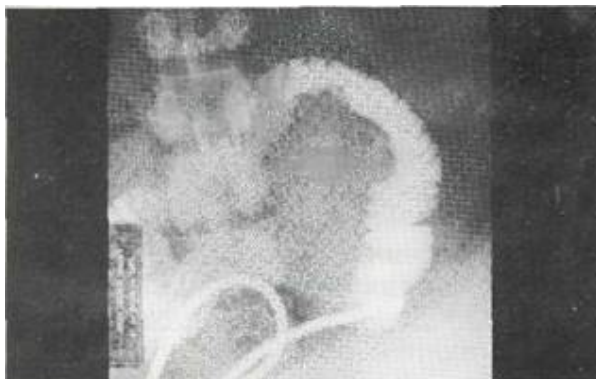


Fig. No. 3. Duodenografía demostrando - CA de Páncreas.

EXAMEN FÍSICO INGRESO:

Paciente decaído quejándose de dolor articular en miembros superiores e inferiores, impotencia funcional afebril, fascies dolorosa, palidez extrema.

PA: 110/60, PULSO: 100 X', RESPIRACIÓN: 24 X', TEMPERATURA: 37o, PALIDEZ CONJUNTIVAS, O.O.N.G.—Negativo, cuello normal, pulmones Negativo, corazón S1-S2 normal, taquicardia 105 X', soplo de eyección grado III, Abdomen indoloro, hepatomegalia ligera 11 Cm. L.M.C. indolora.

Múltiples nódulos dolorosos de 2-3 Cm. de diámetro, bilaterales en ambas piernas, artritis en dedo medio derecho, sensibilidad ++, inflamación ++, limitación +, rodilla izquierda dolorosa inflamada S++, inflamacion ++, L +, tobillos S++, I+, L+, Se diagnosticó Eritema nodoso tres días después de su ingreso desarrolló múltiples nódulos de sensibilidad variable (Fig. No. 1) indoloro ligeramente doloroso, moderadamente dolorosos y bien sensibles. Artritis aumentó en varias falanges, ambas rodillas, con efusión y dolor plantar agudo con enrojecimiento y calor local a lo largo de ambas fascias plantares. Se abandonó diagnóstico de eritema por cáncer de páncreas, nódulos de necrosis grasa y poliartritis.

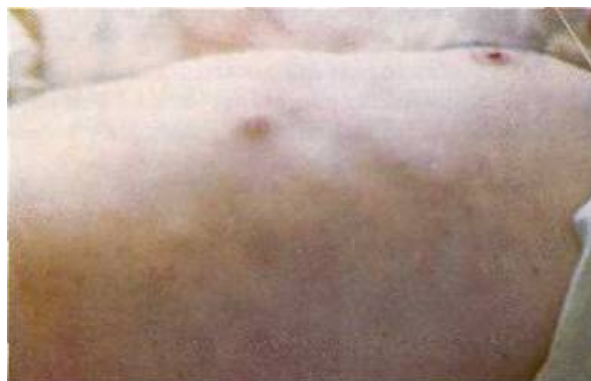

Fig. No. 1. Nódulos subcutáneos de necrosis grasa.

Se efectuó biopsia de nódulo ligeramente doloroso y laparotomía con biopsia hepática El paciente falleció 4 días postoperatorio por Septicemia Estafilococcus aureus.

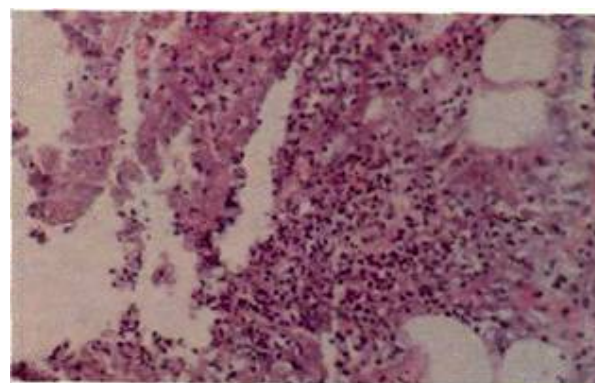


Fig. No. 2. Necrosis grasa (Necrolisis) Biopsia de Nódulo subcutánea.

BIOPSIAS SS-246-(78) PIEL: (Ver fig. No. 2)

Se observa necrosis de tipo enzimático en la grasa sub-cutánea Las células adiposas anucleadas sin bordes celulares definidas formando masa basofílicas difusas. En algunas áreas se observa intenso infiltrado inflamatorio polimorfo, especialmente con leucocitos polimorfonucleares neutrófilos. Ocasionalmente células gigantes, macrófagos, linfocitos, etc. En la periferia de las zonas de necrosis grupos glandulares apócrinos normales (glándulas Sudoríparas). Diagnóstico: Necrosis Enzimático de grasa sub-cutánea.

BIOPSIA SS-190 (78) HIGADO:

Se observa nódulos de adenocarcinoma tipo ductal, bien diferenciado compatible con un primario en páncreas. Actividad mitótica moderada y escasa anaplasia nuclear.

LABORATORIO J.A.G.

	Enero 20 -	Enero 28 -	Enero 30 -	Febrero 7 -
HB.	6.6 Mg.	8.6 Mg.	7 Mg.	6.6
GB.	7.100 (2o/o)	11.700	10.000	13.900
HET.	23 Vol.	27 Vol.	26 Vol.	25
RETIC.	0.8		0.8	0.4
VES.	51 mmh.	60	50	55
FE SERICO	83 mc g/ml.			
CAPTACION FE SERICO.	428 Mg.			

LIQUIDO SINOVIAL J.A.G.

ASPECTO: TURBIO, PURULENTO, ESPESO	
Glóbulos de Grasa — Abundantes — Sudán III Positivo	
Glucosa 90 Mg.	Proteínas 1.2 Gm.
Glóbulos Blancos	2.800
Neutrófilos	50 o/o
Coloración Gram	Negativos
Cultivos	Negativos
Cistales	Negativo

LABORATORIO J.A.G.

	Enero 26 -	Febrero 7 -
Glicemia	110 M.	115 Mg
Bilirrubina D.	0.4	0.60
Bilirrubina T.	0.6	2.60
SIOT	10	152
Postalk	4	5.8
Amilasa Sangre	80	786
Amilasa Orina	408	320
BUN	10.9	
Creatinina	0.9	

LABORATORIO J.A.G.

ACIDO URICO	7.2 Mg.
RATEST	NEGATIVO
ANA	NEGATIVO
V.D.R.L.	NO REACTIVO
ANTIESTREPTOLISINAS 50 Unds. Todd	
PROTEINA C REACTIVA	NEGATIVO
CELULAS LE No. 3	NEGATIVO
EXUDADO FARENCEO - ESTREPTOCOCO BETA HEMOLITICO GRUPO A	
COOMBS	NEGATIVO

POLIARTRITIS AGUDA, NODULOS DE NECROSIS GRASA Y ENFERMEDAD PANCREATICA

- (1.) PANCREATITIS AGUDA
- (2.) TRAUMA PANCREATICO
- (3.) PSEUDO QUISTES PANCREATICO
- (4.) CANCER DE PANCREAS DE CELULAS ACINARES Y ADENOCARCINOMA.
- (5.) PANCREATITIS ISQUEMICA
- (6.) FISTULAS ARTERIO VENOSAS DUCTALES
- (7.) CALCULO PANCREATICO

DISCUSIÓN DEL CASO:

La elevación de amilasa siempre se ha informado alta en el síndrome de nódulos de necrosis grasa sub-cutánea y artritis con valores bien elevados arriba de 600 unidades; la presencia de dolor agudo asociado a pancreatitis facilita su diagnóstico. El cáncer de páncreas más frecuentemente asociado ha sido de la cola del páncreas, caracterizado por ausencia de ictericia. El presente caso a pesar de ser de cabeza de páncreas con metástasis a hígado no presentó ictericia clínicamente, presentando hasta muy posteriormente (17 días), al síndrome, bilirrubinas totales de 2.60 Mg. con una directa de 0.60 Mg., presentando elevaciones de amilasa 786 unidades. Posteriormente, al generalizarse los nódulos en cuerpo y miembros superiores, siendo inicialmente normal en el momento de presentar nódulos dolorosos en miembros inferiores. Los nódulos de necrosis grasa son de su origen enzimático (10) ya sea procedente de páncreas o de sus metástasis hepáticas (7). La lipasa es conducida a la grasa sub-cutánea por vía linfática (17)

El líquido Sinovial con glóbulos de grasa y con Sudan III positivo da características semiológicas únicas sumado a su aspecto microscópico ya que en la otra condición (fracturas intra-articulares), además de los glóbulos grasos visibles con Sudan

III positivo se asocia con hemartrosis; su aspecto purulento con características de líquido no inflamatorio le da la segunda característica para su diagnóstico.

El diagnóstico de ingreso de eritema nodoso puede ser el diagnóstico inicial más frecuente por su asociación con artritis (14) fácilmente descartable por biopsia de nódulos, los cuales son característicos histológicamente.

Weber Christian Paniculitis, los nódulos de necrosis grasa sub cutáneos son irreconocibles con el presente síndrome y puede asociarse con artritis, informado en rodillas, (15) no se observa poliartritis aguda y es poco sintomática en gravedad y no se ha asociado a enfermedad pancreática (16).

Los nódulos descritos en la literatura han sido dolorosos a la palpación, encontramos en nuestro paciente nódulos indoloros en el tronco y miembros ligeramente doloroso, dolorosos moderados y bien sensibles, algunos indoloros pasaron a ser sintomáticos posteriormente, y fue notorio la ausencia de fiebre antes de infectarse postoperatoriamente.

El diagnóstico diferencial entre este tipo de necrosis enzimática, eritema nodoso y Weber Christian es enormemente facilitado mediante el estudio histológico de la lesión.

BIBLIOGRAFÍA

- (1) CHIARI (1883) Ueber Die Sogenannte. Fettnekrose Pag. Med. Wsche. 8. 285-299.
- (2) Berner (1908) Subkutane Fettgewebsnekrose Virchows Arch. Path. Anat. 1993-501-518.
- (3) Hegler C. And. Whohlwill F. (1930) Fettgewebsnekrosen In Subcutis und Knochenmark durk metastasen Eines Carcinoms Des Pankrensschwanzes. Virchows Arch. Path. Ant, 274-784-802
- (4) Titonem (1959) Virchows Arch, Path. Anat. 299-416-424.
- (5) Auger (1947) Acinoas Celt Carcinoma of the Páncreas With extensive fatt necrosis. Arch. Path (Chicago).
- (6) Orsborne (1950) Funtiomng Acinous Cell Carcinoma of the Páncreas Accompanierd With Widespread focal fat necrosis arch. inten. med. 85-933-943.
- (7) Belsky an cornel (1955) Disseminated focal fat necrosis fallowing radical panereático-Dúodenos Tomia for acinous carcinoma of the head of Páncreas, ann surg. 141-566-562.
- (8) Szymanski (1959) subcutaneous fat necrosis and poli arthritis in a patient with Pancreatitis A.MA. Arch Derm Syph 80-602.
- (9) Bluefard (1959) subcutaneous fat necrosis and Poli arthritis in patient with Pancreatitis AMA, arch syph 80-602-603.
- (10) H' Aalexander Wilson, Ali Askari Pancreatitis Aguda with Artitropathy an subcutaneous fat nodules.
- (11) Daniel Pott, Mf. Mass. (1974) Sundrome of Pancreatic Disease Subcutaneous fat necrosis and polise Rositis Am. Ja. Med. Vol. 58 417-423.
- (12) Kushner Fullminant Polyarthnitis, Fever, and cutaneous nodules in alcoholic patient TAMA—167—1625-1632 (1958).
- (13) Tannenbann Anderson (1975) Association of Polymtritis, subcutaneous nodules, and pancreatitis diseases J, Rheumatol 2-14-20 1975.
- (14) Gerald T. Mullin (1967) an Int. Med. Vol 68 No. 1-75-87) Jan 1968.
- (15) Norman Zheutlin (1964) JAMA. Vol. 189 No. 17 Aug. 17 134-135-1964).
- (16) Goldberg y Ritzman (1958) usnusual Manifestations in a case of refapsing febrile penniculitis (Weber Christian Disease) AMER. J. MED. 25-788-795.
- (17) LEVER, waeter F. (1975) Histopathology of the Skin J.B. Lippincott Company Pag. 233-234.