

# DUPLICACIÓN GÁSTRICA A NIVEL DEL PILORO

## INFORME DE UN CASO Y REVISIÓN DE LA LITERATURA

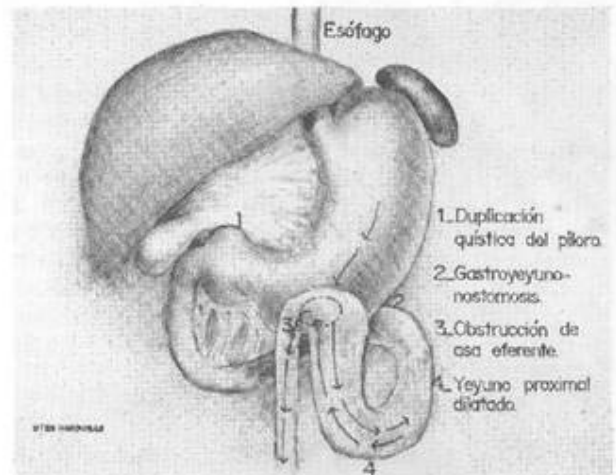
\* *Dr. Jesús Adelmo Arita E.* \*\*  
*Dr. Lorenzo Amador* \*\*\* *Dra.*  
*Carolina Rivera.*

### INTRODUCCIÓN

Las duplicaciones del tracto gastrointestinal son lesiones congénitas de forma quística o tubular con pared muscular y epitelio mucoso. Se caracterizan por estar en contigüidad con el tubo digestivo, ser múltiples y en ocasiones comunicarse con su lumen. (2,6,7).

Reporte de caso: O.R.M. es un joven de 18 años de edad, estudiante de secundaria con registro No. 401745 del Hospital Escuela. Tiene el antecedente de piloromiotomía a los 40 días de edad por aparente "Hipertrofia Pilórica Congénita" en un hospital privado. Durante su vida de lactante, preescolar y escolar continúa presentando episodios de vómitos postprandiales; siendo reintervenido quirúrgicamente en otro hospital privado a la edad de once años, habiéndosele realizado una gastroyeyunoanastomosis, que sin embargo no resolvió su problema, ya que continuó con episodios eméticos, que se volvieron incoercibles en el último año, acompañándose de evacuaciones diarreicas que fácilmente lo llevaban a la deshidratación. Por este motivo fue evaluado inicialmente por uno de nosotros (Dr. L. Amador), quien por estudio endoscópico encontró gran dilatación gástrica, disfunción pilórica y de la gastroyeyunoanastomosis, con el consecuente mal vaciamiento gástrico. Radiológicamente se documenta estenosis pilórica y del asa eferente de la derivación gastroyeyunal. En el mes de Diciembre de 1986 se realiza laparotomía

\* Cirujano General. Hospital Escuela.  
\*\* Gastroenterólogo. Hospital Escuela  
\*\*\* Patólogo. Hospital Escuela



exploradora encontrándose como hallazgos una masa quística de 6 x 6 cms en la región pilórica, dilatación gástrica y del asa aferente de la gastroyeyunoanastomosis de confección antecólica, por obstrucción adherencial del asa eferente. Como procedimiento quirúrgico se practicó hemigastrectomía con vagotomía troncal y reconstrucción gastroyeyunal con técnica de Y de Roux. A seis meses de la última operación el paciente se encuentra en perfectas condiciones. El informe de Anatomía Patológica reportó: Duplicación quística del Estómago (BiopsiaNo. 9867-86)

### REVISIÓN DE LA LITERATURA:

Reginald Fitz (2) en 1884 usó la palabra "duplicación" para señalar lo que él pensó, ser remanentes del conducto onfalomesentérico. Un siglo antes,

Calder ya había hecho la primera descripción de esta anomalía (7).

Los términos "quiste enterógeno", "ileon doble" y "Divertículo no Meckeliano" fueron utilizados para nombrar estas duplicaciones; pero a partir de 1937 W.E. Ladd acuñó el término "Duplicaciones del Tubo Digestivo" (7) No se ha establecido con claridad la etiología de las duplicaciones del tracto gastrointestinal (4,7); Favara y col. han postulado que las oclusiones vasculares intrauterinas son causa de las mismas, y Lewis y col. explican su aparición por cualquiera de los siguientes fenómenos: a) Persistencia de un divertículo embrionario, b) Intentos abortivos de tunelización, c) Reversión filogenética y d) Recanalización y fusión de pliegues longitudinales (6). Las duplicaciones pilóricas son extremadamente raras y aún más en paciente adulto, la literatura informa de la descripción de solamente tres casos antes de 1970 (2,3)

El vómito secundario a la obstrucción parcial o completa del canal pilórico y una masa abdominal alta casi siempre se presentan en su curso clínico. (4) El diagnóstico puede establecerse en algunas situaciones por serie gastroduodenal al encontrarse una masa extrínseca. Las complicaciones pépticas como dolor, hemorragia y perforación se han reportado, así como la hipersecreción gástrica. Por su fácil presentación pueden eliminarse por una gastrectomía parcial. (1,4,5)

#### RESUMEN

Se presenta un caso de Duplicación Pilórica en un paciente adulto, que al inicio de su vida fue confundida con Hipertrofia Pilórica Congénita, y com-

plicado con Obstrucción de Asa Eferente de Gastroyeyunoanastomosis. La literatura revisada informa de ser una patología muy rara habiéndose descrito solamente tres casos antes de 1970.

La presentación clínica es la del Síndrome de Estenosis Pilórica, y su tratamiento debe hacerse por medio de una gastrectomía parcial.

#### BIBLIOGRAFÍA

1. Barteis R.J. Duplication of the stomach: Casé report and review of the literata te. *Am. Surg.* 1967: 33: 747
2. Bower R.J., Sieber W.K., Kiesewetter W.B. Alimentary tract duplications in children. *Ann. Surg.* 1978:188:5.669,
3. Grosfeld J.L., Boles E.T., Reiner C. Duplication of pyloms in the newborn: A rare cause of gastric outlet obstruction. *J. Pediatr. Surg.* 1970: 5:365.
4. Kamerer G. T. Duplication of the stomach resembling hypertrophic pyloric stenosis. *JAMA* 1969:207:2101.
5. Kleinhaus S., Boley S. J., Winslow P. Occult bleeding from a perforated gastric duplication in an infant. *Arch. Surg.* 1981: 116: 122.
6. Knight J., Garvín P.J., Lewis E. Gastric Duplication presenting as a double esophagus. *J. Pediatr. Surg.* 1983: 18:300.
7. Torres Romero. *Tratado de Cirugía.* Editorial Interamericana. 1985.