

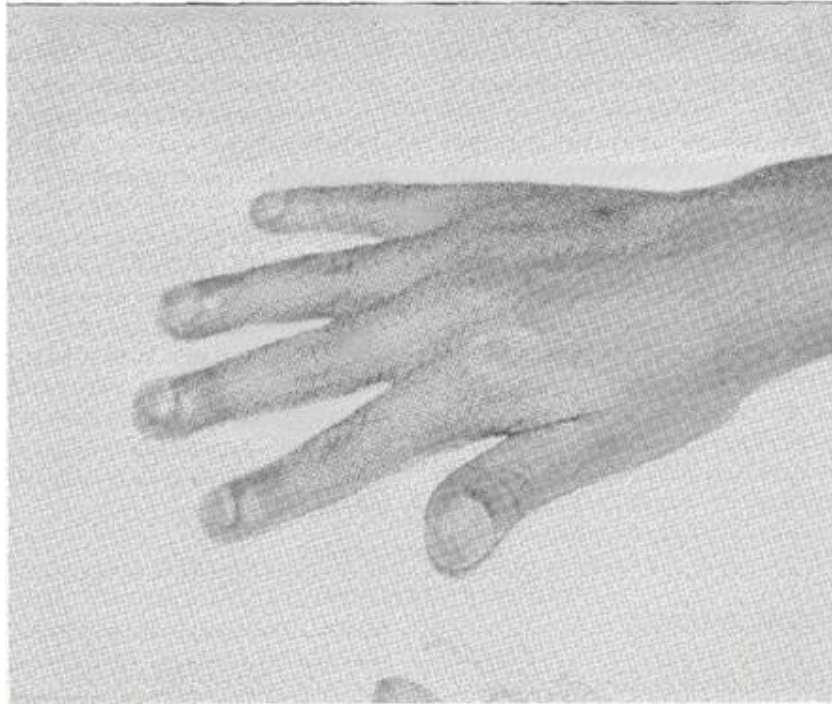
---

# Imagen en la Práctica Clínica

---

*Dr. Efraín Bú F., Editor*

## **UÑAS HIPOCRATICAS**



Uñas en "vidrio de reloj" con cianosis discreta en una paciente joven con comunicación interauricular y estenosis de la válvula pulmonar.

Br. Plutarco Castellanos h. estudiante VI Año de Medicina  
Departamento de Medicina Interna Hospital - Escuela.  
Tegucigalpa

*Se invita a los lectores médicos a enviar su colaboración a ésta nueva sección de la  
Revista Médica Hondureña*