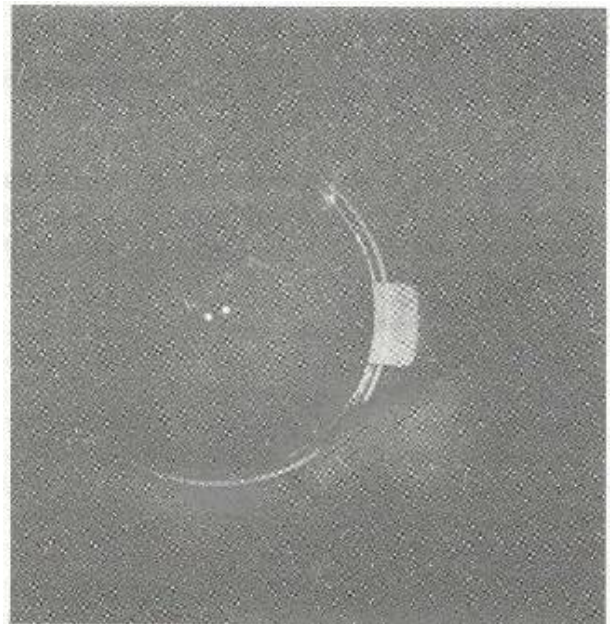
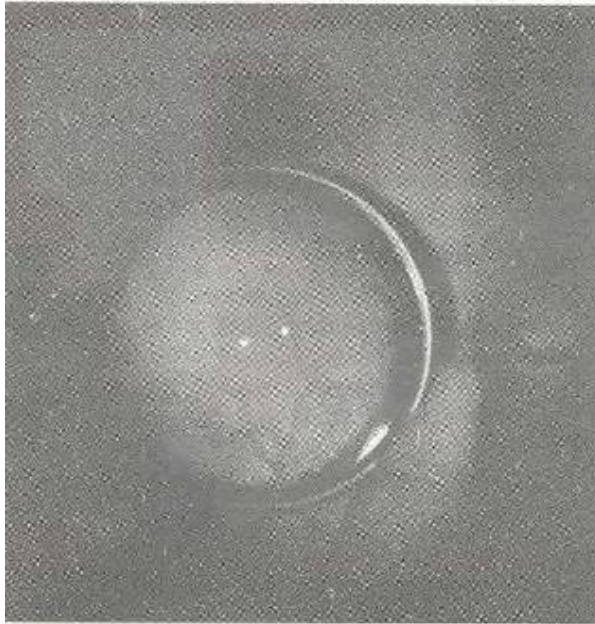

Imagen en la Práctica Clínica

HEMANGIOMA DE RETINA ENFERMEDAD DE VON HIPPEL LINDAU

Dr. Denis Espinal



Oftalmólogo HGSF
Profesor titular, III Facultad de Ciencias Médicas

*Se invita a los lectores médicos a enviar su colaboración a ésta nueva sección de la
Revista Médica Hondureña*