

Micetoma por Nocardia

Presentación de un Caso

Nocardia Mycetoma

Report of one case

Dr. Daniel Simón Hasbun, Dr. José Gabrie H:*

RESUMEN: Una mujer de 32 años desarrolló una lesión con inflamación local, nodulos linfáticos agrandados en cadena que ascendían proximamente, seguido de una picadura por una hormiga gigante. Seguidamente desarrollo vesículas que segregaban material purulento. Clínicamente se sospechó infección micótica por esporotricosis. Se realizó biopsia y cultivo y se aisló un bacilo Gram (+) y filamentoso, que después de la clasificación por cultivo reveló ser *Nocardia brasiliensis*, produciendo una lesión linfocutánea localizada (micetoma).

Palabras clave: Micetoma, Nocardia

SUMMARY: A 32 year old woman, after being bitten by a giant ant, developed a localized lesion showing local inflammation with enlarged lymphatic nodules ascending proximally after which mycotic infection due to *Sporothrix shenkii* was suspected, and later developed small vesicles which secreted a pus like material. A nodule biopsy and culture were made and a Gram (+) and Acid Fast filamentous bacteria were isolated, which revealed to be *Nocardia brasiliensis* after culture typification, producing a lymphocutaneous localized lesion (a mycetoma).

Key Word: *Mycetoma, Nocardia*

Presentación del caso:

Una paciente femenina de 32 años de edad, procedente de Sta. Rita, Yoro, cocinera, busca asistencia médica debido a una lesión en la región del pliegue antecubital de su brazo derecho que va en progresión proximal con aproximadamente seis meses de evolución.

La paciente asevera que su lesión se presentó a raíz de una picadura por un insecto tipo hormiga negra, grande, que recibió seis meses antes, en la región distal del pliegue cubital anterior. Ella refiere que el "sompopo" estaba en la camisa de un campesino que trabaja la zafra en una cañera y que se transportaba a su lado en un autobús urbano, y que ésta cayó sobre su brazo y la picó en ese instante. A partir de entonces, fue presentando progresivamente una tumoración ascendente de los nodulos linfáticos, en cadena, desde el sitio de la picadura en dirección proximal. Tres meses después del incidente notó supuración de líquido seropurulento a través de pequeñas vesículas rotas, las cuáles posteriormente cicatrizaban al poco tiempo después de surgir. La paciente refería prurito leve persistente. Consultó aproximadamente 15 médicos quienes le indicaron tratamiento con varios ciclos cortos con tetraciclina, dicloxacilina, pomadas dérmicas de todo tipo (etc.) y también consulto varios curanderos quienes la trataron con sustancias de origen vegetal, sin

Médico General y Lic. en Microbiología e Inmunología.
Microbiólogo y Químico Clínico, Laboratorios ACE, SPS.

resultado alguno. Acudió a la Emergencia del Hospital de El Progreso ya que la progresión de la lesión parecía acelerarse. La paciente negó antecedentes patológicos personales y familiares de importancia.

Al examen físico tiene una frecuencia cardíaca y pulso de: 88/min., frecuencia respiratoria de 18/min., presión arterial de: 130/76 mmHg. y temperatura de 37.2 oC. Es una paciente en la cuarta década de la vida, lúcida y cooperadora, que no luce apariencia de enfermedad sistémica. Se aprecia a nivel del pliegue cubital anterior derecho, una lesión caracterizada por: a) nodulaciones en cadena, levemente dolorosas y que presentan leve rubor, b) múltiples cicatrices puntiformes diseminadas homogéneamente en piel suprayacente, con dos pequeñas costras serohemáticas en lesiones de reciente erupción c) leve aumento relativo del diámetro braquial. El resto del examen físico fue normal. (fig. 1).

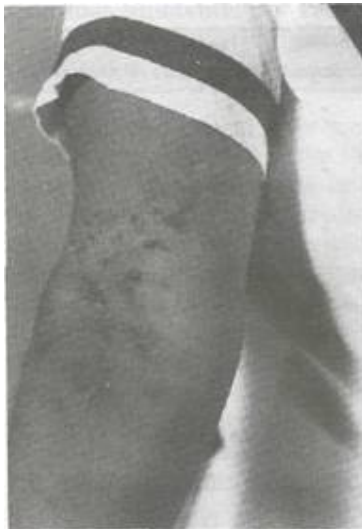

Fig. 1. Nocardiosis Linfocutánea. Lesión con múltiples vesículas que fluctúan segregando material seropurulento y adenomegalias en cadena en dirección proximal.

Impresión

Diagnóstica:

Los exámenes de laboratorio demostraron:
Hematocrito: 36

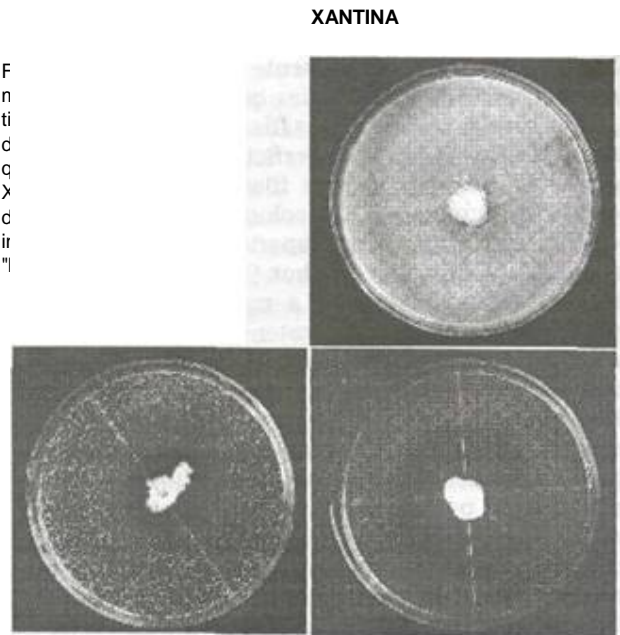
voL & Leucocitos: 13.200 / L, Neutrófilos: 71 & Linfocitos: 23; Eosinófilos: B9%

Radiografías:

Radiografía de Pulmones fue normal. Radiografía de brazo derecho reveló indemnidad de hueso (húmero y articulación del codo), con compromiso únicamente de partes blandas de la región afectada.

Hallazgos Laboratoriales:

Se tomó una biopsia de nódulo ganglionar para estudio histológico y se tomó muestra del mismo para cultivo por hongos. La biopsia no reveló ningún agente etiológico en los cortes histológicos, viéndose tan solo un infiltrado inflamatorio moderado de células polimorfonucleares. No se apreciaron cristales azurófilos ni de ningún tipo. El cultivo para hongos en Myco-sel y Sabouraud aisló después de 10 días de cultivo, unas colonias color naranja con cresta blanquecina color blanco-yeso, las cuales despedían un olor a tierra húmeda. A la inspección de las colonias con lente de aumento se observó crecimiento radicular penetrante en el medio de cultivo. Se realizó tinción de Gram que mostró un microorganismo Gram (+), filiforme, formando cadenas largas y ramificadas. La tinción de Ziehl-Neelsen reveló ácido alcohol resistencia leve del microorganismo. Posteriormente se realizó un cultivo en medio con leche descremada para demostrar la presencia o ausencia de descomposición Caseína, la cuál resultó positiva. El cultivo en medio con cristales de Tirosina reveló un halo de descomposición (positivo). El medio con Xantina no mostró ningún halo de descomposición (Negativo). (Ver métodos de tinción y cultivos en (1). (Fig. 2.)



F
n
ti
c
q
X
c
ir
"

DIAGNOSTICO CLÍNICO definitivo:**MICETOMA ACTINOMICÓTICO Linfocutáneo localizado**

producido por *Nocardia brasiliensis*.

TRATAMIENTO

La paciente fue tratada con Trimetoprim - Sulfametoxazole a dosis de 50 mg/Kg./ día, del *componente* de *sulfametoxazole*, dividida en 4 dosis, (dosis usadas en pacientes inmuno deprimidos), durante 6 meses, y ha evolucionado hacia la remisión completa de su sintomatología y cicatrización total de su lesión.

DISCUSIÓN

Históricamente la infección por *Nocardia* ha sido considerada como una enfermedad que sólo raramente se presentaba en humanos; sin embargo, ya ha sido claramente establecido que estos microorganismos son bacterias y que son patógenos relativamente comunes y que causan una serie de problemas clínicos en humanos y en otros vertebrados. Por tanto es actualmente conocido que *Nocardia* son actinomicetos Gram-positivos con morfología de bacilos filamentosos, con células ramificadas que se fragmentan en elementos tipo basilar o cocoide, estrictamente aerobios. El examen microscópico de las colonias que crecen en medio sólido, revela que las células filamentosas protruyen hacia el aire, desde la superficie (hifas aéreas). El grado de fragmentación y fiamentación varía de escaso a abundante. Las colonias con abundante crecimiento aéreo tienen apariencia de "bolita de algodón", que semeja muchos *Streptomyces* (sp.), e incluso algunos hongos. La mayoría de *Nocardia* producen un pigmento carotenoide que resulta en colonias con variadas sombras de amarillo, rojo, naranja o rosado. Se ha descrito un olor tipo tierra húmeda de las colonias. Se encuentran ubicuamente en suelos de regiones tropicales y subtropicales. Las infecciones por *Nocardia* ocurren en todos los grupos de edad pero predominan en el sexo masculino mas que en mujeres y niños, sin relación aparente con la raza, con la época anual o la ocupación. Están relacionados filogenéticamente a los géneros de *Corynebacterium*, *Mycobacterium*, y *Rhodococcus*.¹⁴>

La confirmación del diagnóstico de *Nocardia* requiere el aislamiento del organismo en el paciente. Una sola colonia aislada de un paciente que presente signos clínicos apropiados, no debe ser ignorada como insignificante ya que las especies patogénicas de *Nocardia* no se aíslan habitualmente en el laboratorio ni como contaminantes ni como flora normal. Los criterios para diferenciar *el* género y la especie de *Nocardia* se recogen tu los cuadros 1 y 2. El diagnóstico serológico de la *Nocardia* ha sido experimentado a lo largo de los 100 últimos años por varios investigadores sin ningún resultado esperanzador ya que el hospedador desarrolla una mínima respuesta inmune a base de anticuerpos.

Cuadro 1. Diferenciación de *Nocardia* de otros actinomicetos aeróbios y de las *Micobacterias* del Grupo IV.

Propiedad	Género			
	<i>Nocardia</i>	<i>Streptomyces</i>	<i>Actinomadura</i>	<i>Mycobacterium</i>
* Acido-alcohol resistencia	+	-	-	+
* Resistencia a la lisozima	+	-	-	-
* Producción de micelios aéreos	+	+	-	-
* ONPG	+	+	-	-

Adaptado de Baron y Finegold (1)

El cuadro siguiente nos detalla el diagnóstico y los diagnósticos diferenciales:

Cuadro 2. Pruebas laboratoriales para diferenciar especies patogénicas de *Nocardia*:

Prueba:	Especie		
	<i>N. asteroides</i>	<i>N. brasiliensis</i>	<i>N. otitidiscaviarum</i>
* Caseína	-	+	-
* Hipoxantina	-	+	+
* Tiroxina	-	+	-
* Xantina	-	-	+
* Gelatina	-	+	-

Adaptado de Mishra y Gordon (2) y Boiron y Provost (3)

En los humanos hay al menos 6 formas clínicas reconocidas de infección por *Nocardia*: (i) nocardiosis pulmonar (ii) nocardiosis sistémica localizada en

mas de dos lugares (iii) nocardiosis del SNC (iv) nocardiosis extrapulmonar (v) nocardiosis cutánea, subcutánea y linfocutánea (nocardiosis esporotricoides) y (vi) actinomycetoma.⁽⁴⁾

Las formas de infección cutánea y subcutánea primaria usualmente ocurren por la inoculación traumática de *Nocardia* dentro de la piel por una astilla o espina o una herida punzante o secundaria a una picadura de insecto (como en el caso en discusión) o arañón por algún animal⁽⁵⁾. Ya que *Nocardia* es una especie ubicua en el suelo, la inoculación en seres humanos es frecuente. Una vez se ha roto la barrera cutánea el microorganismo puede crecer y localizarse superficialmente produciendo una inflamación local con invasión de PMN's que dan lugar a una lesión similar a la piodermitis y a veces circunscrita por un absceso con la misma apariencia a los producidos por *Streptococcus* o *Staphylococcus sp.*, con la salvedad que la *Nocardia* produce una infección mas indolente; por estos motivos el diagnóstico de *Nocardia* con frecuencia pasa desapercibido.⁽⁶⁾

El organismo puede sobrepasar el sitio de inoculación a través de los vasos linfáticos a los ganglios regionales dando lugar a la forma de nocardiosis linfocutánea. Ya que habitualmente esta forma clínica de nocardiosis frecuentemente resulta de la punción por una astilla o espina y ya que esta forma de presentación clínica es indistinguible de la forma causada por *Sporotrix shenkii* se la ha referido con el nombre de nocardiosis esporotricoides. La mayor parte de las nocardiosis esporotricoides reportadas en la literatura son causadas por *Nocardia brasiliensis*; sin embargo, algunos reportes refieren el síndrome causado por *N. asteroides* y *N. otitidiscaviarum*.^{(6)(M)}

Anteriormente se veía que la nocardiosis cutánea, subcutánea y linfocutánea era bastante rara. Sin embargo, algunos investigadores han informado que esta forma de nocardiosis es probablemente mas frecuente de lo que se aprecia, ya que ésta enfermedad simula otras tales como enfermedades piogénicas producidas por *Stap hylococcus aureus*. Además en este tipo de lesiones, habitualmente no se realizan tinciones de Gram, ni se realizan cultivos debido a la falta de interés del personal médico. Por tanto el diagnóstico etiológico frecuentemente no se investiga sino en los casos en que no hay respuesta

a la terapia o que empeoran con el tiempo tal es el caso de la paciente que informamos en éste artículo, la cual había recibido asistencia por numerosos médicos y tomado varios cursos cortos con distintos antibióticos sin tener un diagnóstico etiológico y sin ningún resultado clínico. Otro motivo por el cual las infecciones por *Nocardia* pasan desapercibidas es por el lento crecimiento que se aprecia en los cultivos del aislamiento primario del material cultivado y esto a veces se combina con el fracaso, ya varias veces observado, de no recobrar el microorganismo en el cultivo a pesar de haberse demostrado en la tinción de Gram. Estos factores explican porque han habido tan pocos casos de nocardiosis cutánea primaria, subcutánea y linfocutánea informado en la literatura.⁽⁶⁾⁽⁷⁾⁽¹⁴⁾

En el tratamiento de la Nocardiosis, a pesar de los antibióticos eficaces disponibles para estas infecciones, la tasa de mortalidad es del 50%, y hasta del 70% para la infección diseminada. Las sulfonamidas, particularmente el sulfizoxazole ó sulfametoxazole (50-100 mg/kg) al día dividido en cuatro dosis, solo ó combinado con trimetoprim continúan siendo el tratamiento de elección. El trimetoprim combinado con el sulfametoxazole atraviesa la barrera hematoencefálica y es útil en casos de abscesos cerebrales. Hay controversia entre los beneficios de agregar Trimetoprim al sulfametoxazol respecto al uso sólo de la sulfamida. La combinación aumenta si, la toxicidad del tratamiento. La terapia a largo plazo es normalmente necesaria para evitar recaídas. Los tratamientos de 3 a 6 meses o más son estándar.⁽⁸⁾⁽⁹⁾⁽¹⁰⁾ La sulfadiazina 1.5 a 2.0 gr. cada 6 horas puede fácilmente inducir oliguria, azotemia con cristaluria en pacientes que no mantienen una ingesta adecuada de líquidos, complicación fácilmente prevenible alcalinizando la orina con bicarbonato de sodio. El sulfisoxazole es mucho menos capaz de producir oliguria, si se mantienen niveles plasmáticos de 100 a 150 ug./ml.

En pacientes alérgicos a las sulfamidas o con intolerancia al tratamiento se les pueden realizar cultivos para observar la sensibilidad a los antibióticos utilizando suspensiones homogéneas de *Nocardia* e inocularlas en platos con agar diluido de Muller Hinton (90%) o en medio achocolatado o con agar sangre (10% restante).⁽¹¹⁾

Otros tratamientos incluyen regímenes con minociclina, y ampicilina sola o en asociación con eritromicina. La amikacina es también eficaz pero no siempre útil debido a su pobre penetrabilidad en el SNC y a que por su toxicidad, no debe usarse para tratamientos prolongados. Otros antibióticos Beta-lactámicos como el cefotaxime, la ceftriaxona, cefuroxima y el imipenem muestran una buena actividad. La amoxicilina - ácido clavulánico muestra resultados prometedores para el tratamiento de las infecciones por *Nocardia brasiliensis*.⁽⁴¹⁹¹⁾ El uso de quinolonas tales como la ciprofloxacina no han dado lugar a resultados dignos de prestarles atención. El uso de antibióticoterapia combinada ha dado lugar a excelentes respuestas sinérgicas como ser amikacina imipenem, cefotaxime/imipenem, amikacina/trimetoprim-sulfametoxazole, los cuales presentan sinergia hasta por un factor de 4X mayor al de la Concentración Mínima Inhibitoria (cmi) de los cultivos *in vitro*.

La resección quirúrgica y drenaje de los abscesos es una buena combinación al tratamiento junto con el uso de los antibióticos pero no suficiente por si misma.

AGRADECIMIENTOS

Agradecemos al Dr. Carlos Javier-Zepeda por su excelente asesoramiento académico y al Dr. Humberto Su por la valiosa discusión del caso.

REFERENCIAS

1.- Barón EJ, Peterson, LR, Finegold SM7 eds. *Bailey and Scott's Diagnostic Microbiology*, (9th edition) St Louis, Mo: Mosby Co.; 1994: 467-473

- 2.- Mishra SK, Gordon RE, Nocardia and Streptomyces. In Braude AI, ed. *Infectious Diseases and Medical Microbiology*. 2^o ed.. Filadelfia, PA: WB Saunders Co;1986: 371-381.
- 3.- Singh MR, Sandhu RS, Randlaw HS. Comparison of paraffin baiting and conventional culture techniques and isolation of *Nocardia asteroides* from sputum. *J. Clin. Microbiol.*, 1987; 25:176
- 4.- Beaman BL, Beaman LV. *Nocardia Species: Host-Parasite Relationships*. *Clinical Microbiology Reviews*. 1994; 7 (2): 213-264.
- 5.- Schwartz, JG, McGough, DA, et al. Primary Cutaneous *Nocardia brasiliensis* Infection: Three case reports and review of literature. *Diagn. Microbiol. Infect. Dis.* 8: 37-46.
- 6.- Wellstood, Sybil A. Nocardiosis., (check sample MB 91-8) *Microbiology volume 34*, no. 8, edited by the Am. Soc. Cl. Pathol. 1991.
- 7.- Berd. D, *Laboratory Identification of Clinically Important Aerobic Actinomycetes*. *Applied Microbiology*, 1973; 665 - 681.
- 8.- Darwin, L., Palmer, MD. et al. Diagnostic and Therapeutic Considerations in *Nocardia asteroides* infection. *Medicine*, vol.53, no.5,1974. p. 391 - 401.
- 9.- Wilson, Braunwald, Isselbacher, Petersdorf eds. *Harrison's Principles of Internal Medicine*. Actinomycoses and Nocardiosis. McGraw Hill, 12 th edition.1992 p. 752-753.
- 10.- Mandel, GL, Bennett, JE, Dolin R. Eds. *Principles and Practice of Infectious Diseases*. *Nocardia Species*. Churchill / livingston <4th edition). New York. 1955.p. 2273-2279.

*"No vemos las cosas tal como son,
sino que las vemos como somos nosotros¹".*

Talmud