Situación actual de *Angiostrongylus costaricensis* y la infección en humanos y animales en las Americas

Present status of *Angiostrongylus costaricensis* and the infection in humans and animáis in the Americas.

*Rina Girard de Kaminsky, M. Se**

RESUMEN. Angiostrongylus costaricensis, agente etiológico de la angiostrongiliasis abdominal, se ha informado esporádicamente en Honduras, El Salvador, Nicaragua, México, Colombia, Venezuela, República Dominicana, Puerto Rico, Martinica, Guadalupe, Panamá, Ecuador y Brasil. En Costa Rica se informan más de 300 casos nuevos por año. Se desconocen los factores que determinan el paso de esta parasitosis al humano o por qué predomina en ese país. La presentación clínica predominante es un cuadro abdominal agudo como de apendicitis con eosinofilia hasta del 60% o más. Otras presentaciones incluyen: lesiones extraintestinales en omento, ganglios, hígado y testículos, un síndrome parecido a larva migrans visceral, obstrucción de la arteria espermática, una enterocolitis isquémica gangrenosa, una apendicitis aguda y divertículo de Meckel y una hemorragia gastro-intestinal. Cuando no se encuentra el gusano adulto o sus productos de reproducción en la biopsia, se sugiere que la presencia de un infiltrado masivo de eosinófilos en todas las capas de la pared intestinal, una reacción granulomatosa y una vasculitis eosinofílica afectando arterias, venas, linfáticos y capilares sugerirían el diagnóstico. Se encontró una larva Ll en heces en un hondureno presentado como un síndrome de larva migrans visceral, hallazgo inusual, positivo posteriormente en una prueba serológica de látex. No existe hasta la fecha una quimioterapia adecuada; cuando es posible, la cirugía es el tratamiento de elección. No se encontró Angiostrongylus cantonensis en 302 roedores capturados en Honduras.

Profesor Titular III. Dirección de Investigación Científica, Universidad Nacional Autónoma de Honduras, Ciudad Universitaria y Hospital Escuela, Tegucigalpa, Honduras.

SUMMARY. Angiostrongylus costaricensis, causing abdominal angiostrongilosis, has been sporadically reported in the Americas from Honduras, El Salvador, Nicaragua, México, Colombia, Venezuela, República Dominicana, Puerto Rico, Martinique, Guadalupe, Panamá, Ecuador and Brazil. In Costa Rica more than 300 new cases are diagnosed yearly. The factors that determine this infection in humans or why it is more prevalent in a given country are unknown. The usual clinical presentation is of an appendicitis-like abdominal emergeney, accompanied with eosinophilia of 60% or more. Other presentations include: extraintestinal lesions in the omentum, lymph nodes, liver and testes, a larva migrans-like syndrome, an obstruction of the spermatic artery, a gangrenous ischemic enterocolitis, acute apendicitis and Meckel's

diverticulum-like presentation and gastrointestinal hemorrhage. When the worm or its reproductive products are not found histologically, the condition may be suggested by the presence of a massive eosinophüic inf ütration in all layers of the intestinal wall, a granulomatous reactíon and an eosinophilic vascuiitis affecting arteries, veins, lymphatics and capillaries. A Ll larva was found in the stool of a Honduran with a visceral larva migrans-like syndrome, an unusual finding, who showed Iater a strong positive reaction in a látex serologic test. No effective therapeutic agent is available; when possible, surgery is the treatment recommended. A search for A. cantonensis in 302 rodents in Honduras gave negative results.

INTRODUCCIÓN

La angiostrongilosis abdominal causada por Angiostrongylus costaricensis (etimología: "gusano redondo que habita en los vasos") es una forma de emergencia quirúrgica abdominal en varios países de las Américas que se diagnostica esporádicamente en Honduras y en otros países del continente americano [1]. En Costa Rica, por el contrario, se informan más de 300 casos nuevos cada año[2]. Este trabajo se propone resumir lo que se conoce hasta el presente sobre la biología, distribución y variedad de presentación clínica según informado por los investigadores, con algunas observaciones inéditas de la autora. La otra especie de interés al humano, A. cantonensis, fue investigado durante el estudio en el Valle de Yeguare, no habiéndosele encontrado ni en corazón ni en arterias pulmonares de los roedores capturados (observación no publicada). Hasta el presente, se le informa en las Américas de Cuba, Puerto Rico, República Dominicana[31] y Estados Unidos [14].

SISTEMÁTICA

La Familia Angiostrongylidae Anderson, 1978, comprende metastrongilídeos que poseen una bursa típica en el macho y una vulva posterior en la hembra. El género ha sido revisado por varios investigadores, con discrepancias entre eños. En general, se les ha encontrado en dos localizaciones, según el hospedador: 1) en pulmones, bronquios, o quistes pulmonares y 2) en corazón y vasos sanguíneos en roedores, insectívoros, félidos y cánidos. Requieren de un gastrópodo, caracol terrestre o una babosa como hospedador intermediario [5]. Los langostinos, cangrejos, sapos, ranas y renacuajos pueden tener un papel importante como hospedadores paraténicos [6] Se le considera un grupo difícil para estudios sistemáticos, ya que la bursa en el macho puede ser muy pequeña, difícil de orientar o distorcionarse durante la fijación. Muchas especies son patógenas para los animales y el hombre. Drózdz [7] y Anderson[5] establecieron dos subgéneros: *Angiostrongylus*, con los rayos externolaterales de la bursa separados de los otros rayos laterales, parásito de carnívoros perros y gatos y *Parastrongylus*, con el rayo externolateral unido en un tronco común con otros rayos laterales, parásito de roedores. Se ha inferido que A. costaricensis perte-nece al subgénero Parastrongylus. (Cuadro).[825]

Hospedadores definitivos.

Los hospedadores definitivos naturales de A. costaricensis en países latinoamericanos donde se han investigado han sido en su gran mayoría diferentes especies de roedores, quienes se infectan cuando ingieren larvas infectantes presentes en babosas, hospedador intermediario. El hombre es un hospedador accidental inadecuado, ya que el parásito no logra completar su ciclo de vida. A continuación un listado de los hospedadores definitivos conocidos (algunos porcentajes de infección en paréntesis). En Costa Rica: *Sigmodon hispidus* y *Rattus rattus* [26]; *Nasua narica bullata* (carnívoro) [27]; en Honduras: *Sigmodon hispidus* (29%), *musculos* (2.4%) y *Peromyscus* spp. (5.2%); en El Salvador: *Sigmodon hispidus* [28]; en Panamá: *Sigmodon hispidus* (24%), *Rattus rattus* (4%), *Zygodontomys microtinus* (3%), *Liomys ads-persus* (15%) y *Orysomys* fulvescens (13%) [29]; en Colombia: once *S. hispidus y* ocho Mus *musculus* fueron negativos; dos de siete *Oryzomys caliginosas* fueron positivos[30]; en la amazonia peruana *Saguinus myxtas* [3]; en Brasil: *Oryzomys nigripens* y *Oryzomys ratticeps*, un gusano en cada especie de un total de 73 examinados [321]; en Estados Unidos (Texas): *Sigmodon hispidus* [331] y en la isla Guadalupe: *Rattus* rattus (6.2%) y R. norvegicus (149%)<[3]

	>ede	Autor	Hospedador definitivo	Habitat	País
A.	vasorum	Bailleí, 1866	Canis famifiaris	Pulmón, corazón	Europa occid.
A.	cantonensis*	Chen, 1935	Rattus rattus	Pulmón, corazón	China
A.	railíieti	Travassos, 1927	Canis azarae	corazón	Brasil
A.	tateronae	Baylis, 1928	Taterona kempi	Pulmón	Nigeria
A.	ondatrae	Schulz, Orloff & Kutass, 1933	Ondatra zibethica	Pulmón	EE. UU.
A.	gubernaculatus	Dougherty, 1946	Taxidea taxus	corazón	EE. UU.
A.	soricis	Soltys, 1953	Sorex minutus	Pulmón	Polonia
A.	blarini	Ogren, 1954	Blarina brevicauda	Quiste por bronchiolo	EE. UU.
A.	chabaudi	Biocca, 1957	Felis silvestris	Corazón, vaso, pulmón	Italia
A.	sciuri	Merdivenci, 1964	Sciurus vulgaris	Venas, pulmonares	Turquía
A.	mickerrasae	Bhaibulaya, 1968	Rattus fuscipes	Pulmón, corazón	Mozambique
A.	sandarsae	Alicata, 1968	Mastomys, Gerbil	Pulmón	
A.	dujardini	Drozdz&Doby, 1970	Apodemus sylvaticus Clethrionomys glareolus	Arteria pulmonar, corazón	Francia
A.	malaysiensis	Bhaibulaya & Cross, 1971	Rattus jarlorensis	Arteria pulmonar, corazón	Malasia
A.	schímidti	Kinsella, 1971	Oryzomis palustris	pulmón, corazón	EE. UU.
A.	costaricensis*	Morena & Céspedes, 1971	Sigmodon hispidus	Arteria mesentétrica	Costa Rica
A.	dubotsi	Chaubaud,1972	Insectívoros	Pulmones	
A.	siamensis	Ohbayashi et a!, 1979	Especies de roedores	Arteria mesentérica	Southeast Asia

Cuadro. Lista de especies del Género *Angiostrongylus* de importancia en animales y humano, por autor, hospedador definitivo, habitat en el hospedador y país donde se describió originalmente, ordenado por año da publicación. Se omite *A. ten* Yamaguti 1941. ya que se describió basado en una hembra, haciendo falta el macho. Algunos autores consideran *A. raillieti* sinónimo de A. vasorum.

*= De importancia humana

Hospedadores intermediarios.

Especies de veronicélidos adquieren la infección por ingerir larvas del primer estadio del parásito presentes en heces de roedores infectados. La babosa *Sarasinula Plebeia* ha sido encontrada a menudo infectada en América Central, con intensidades que varían desde pocas hasta miles de larvas por ejemplar. Las diferentes especies son: en Costa Rica: *Sarasinula Plebeia* (Vaginulus plebeius) [35]; en Honduras: S. Plebeia (rangos 7% al 33%, media de 10.5%) [36], *Belocaulus angustipes* y *Diplosolenodes occidentales* (sinónimo *Veronicella olivácea)* [37]. En Nicaragua, de 94 ejemplares de *Sarasinula plebeia (V. Plebeius)* recolectados de áreas urbanas y rurales, la infección varió entre 4% y 85% respectivamente [381]; en Colombia: una digestión artificial de nueve *Veronicella occidentalis,* cinco *Limax andicolus,* cinco Succinea ae quino ctialis y cuatro *S. octona* no reveló ninguna larva; *Veronicella occidentalis* en infección experimental mostró ser un hospedador intermediario adecuado [30]. En Río Grande do Sul Brasil, la presencia de babosas veronicélidos no ha podido ser demostrada; sin embargo, se ha encontrado la infección en otras especies de caracoles terrestres: *L maximus* (28%), *Phyllocaulis variegatus, Bradybaena similaris y Limax flavus*[39]; *Phyllocaulis soleiformis y Belocaulus angustipes*[40]. Planorbídeos colectados de la municipalidad de Belo Horizonte e infectados experimentalmente indicó que tanto *Biomphalaria glabrata, B. tenagophilayB. straminea* eran tres especies muy adecuadas para mantener el nemátodo en el laboratorio[41]. En Ecuador: Vaginulus spp. [42]

Morfología.

En las Figuras Nos. 1 y 2 se destaca la morfología más importante de adultos de *A. costaricencis* (estudio hondureno). Las Figuras Nos. 3 y 4 ilustran las diferencias morfológicas de las larvas de primer y tercer estadio respectivamente, que las distinguen de otras larvas en heces de rata o de humanos. Las larvas del primer estadio poseen dos características importantes: una muesca un poco antes de la punta de la cola, característica del grupo metastrongilídeo y un esófago en forma de maza que termina a la mitad del cuerpo; miden cerca de 2 70 um por 15 um y pasan al exterior en las heces de la rata, móviles o enrollada. Las larvas infectantes miden alrededor de 470 um por 28 um de ancho, conservan la morfología distintiva de la cola y muestran dos rabdiones en la

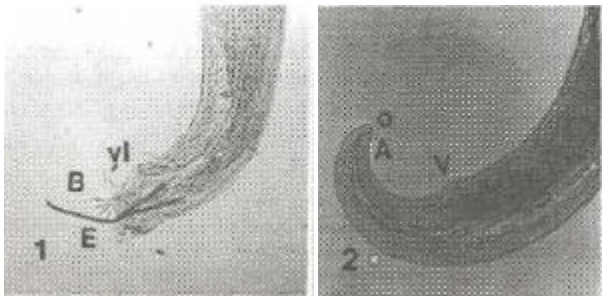

Figura No. 1. Parte posteriorde un ejemplar macho de Angiostrongylus costaricensis, recobrado déla rata algodonera infectada naturalmente en Honduras. Puede apreciarse la bursa (B) simétrica y el rayo ventral unido en la punta (vi); las espículas estriadas (E) se aprecian desde su origen interior (x 400). Formalina 10%, glicerina-gelatina, Original R. G. Kaminsky.

Figura No. 2 Parte posteriorde un ejemplar hembra de A. costaricensis, flexionada ventralmente, mostrando la vulva (V) que protruye levemente, el ano (A) y un mucrón en la punta de la cola (o). Recobrada en Honduras de la rata algodonera infectada naturalmente (x 100). Formalina 10%, glicerina-gelatina. Original R. G. Kaminsky.

Figura No. 3 Primer estadio larval de A. costaricensis de heces de rata, el esófago (S) se encuentra a un poco más de la mitad del cuerpo; la cola es característica del grupo, con una muesca (m) antes de la punta, (x 400). Formalina 10%. Original R. G. Kaminsky.

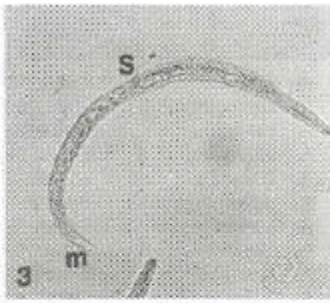

Figura No. 4. Larva infectante L3 recobrada de una babosa mostrando dos rabdiones(R)en la parte anterior. La cola mantiene su morfología característica (x 400). Formalina 10%. Original R. G. Kaminsky.

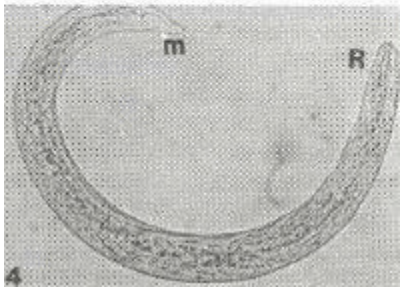

parte anterior. Una publicación reciente describe otras características de varios estadios en microscopio de barrido [43]. En las larvas Ll y L3 se observaron alas membranosas anchas a lo largo y a cada lado del cuerpo, extendiéndose desde cerca de la porción anterior hasta un punto cerca de la cola. La cutícula apareció estriada transversalmente. El margen engrosado de la boca estaba rodeado de protrusiones cuticulares como papilas cefálicas en dos círculos de 6 papilas cada uno. Las larvas Ll mostraron una indentación en la parte dorsal cerca de la terminación de la cola; en las larvas L3 la superficie de la cola tenía pequeñas proyecciones, terminando como un proceso digitiforme [43]. Las larvas infectantes obtenidas de babosas se han podido cultivar en un medio definido hasta el estadio de adulto joven, lo cual podría ser de interés para producir antigeno de utilidad en estudios serológicos o para investigación farmacoterapéutica.

Epidemiología.

Un estudio longitudinal de tres años de duración llevado a cabo en un área rural de Honduras tratando de dilucidar el ciclo natural de vida de A. costaricensis roedor-babosa y su relación humana con la salud y producción de granos indicó que la dinámica de población y la interacción entre esos organismos depende, además de la presencia del parásito, de factores abióticos tales como un clima cálido, lluvia moderada o abundante y diversa vegetación de hoja ancha[1]. Estudios similares podrían ayudar a elucidar los factores involucrados en determinar la alta incidencia de enfermedad en el humano y en los hospedadores naturales en Costa Rica. Persiste la pregunta de qué es lo que determina el paso de esta parasitosis al humano, ya que las babosas no son parte de la dieta habitual en regiones en donde se ha informado la presencia del parásito y se sabe que las larvas infectantes son incapaces de penetrar la piel intacta [46]. Se ha sugerido que personas que manosean babosas infectadas y luego se llevan las manos a la boca pueden infectarse con larvas presentes en la baba excretada por el molusco o la que podría contaminar vegetales que se comen sin lavar. En observaciones de laboratorio las larvas Ll en heces de rata permanecieron en su mayoría dentro de las heces, siendo viables por diez días e infectantes por 18 días [47]. Infecciones experimentales con caracoles acuáticos mostraron que las larvas L3 sobrevivieron hasta 3 semanas en agua [48].

***A. costaricensis* en el humano.**

El humano puede infectarse accidentalmente con larvas infectantes de *A. costaricensis*, aunque no es

un hospedador adecuado. La enfermedad que causa se conoce con el nombre de angiostrongilosis abdominal (AA). Los primeros treinta y un casos de infección en el humano, abarcando un período de 16 años (1952-1967) fueron informados de Costa Rica en 27 niños y 4 adultos[1491]. Para 1980, 116 casos adicionales de una revisión de 10 años (1966-1976), todos en niños, fueron informados en un hospital, con un consistente aumento en el número de casos durante los meses de septiembre a noviembre[50]. La relación hombre:mujer fue de 2:1. Se ha hecho la pregunta si AA debe ser considerada en aquel país como un problema importante de salud pública, ya que más de 300 casos nuevos se diagnostican cada año.

El primer caso de AA fuera de Costa Rica se informó de Honduras en 1972 [1]. En 1983 se documentó la presencia de 5 casos adicionales[53] y para diciembre de 1995 se estimó un total de 23 casos más, diagnosticados clínica y semiológicamente o por la demostración de parásitos adultos en piezas intestinales quirúrgicas (observación personal). Los ca.sos en otros países del continente americano se desglosan a continuación. Un caso cada uno en Colombia [3U], Martinique [53], República Dominicana [34], Puerto Rico [55] y un europeo infectado durante una breve estadía en Nicaragua [56]; dos casos cada uno en México [57], Venezuel [58], Guadalupe [34] y Panamá[59], uno de los cuales era una biopsia de un niño hondureno; tres en El Salvador (28) y doce en Nicaragua[60] En Brasil existe un informe de 6 casos [61,62]; una revisión de 20 años (1974-1995) de archivos de histopatología gastrointestinal en Passo Fundo, Río Grande do Sul, descubrió 25 casos adicionales de AA [63]. Debido a las complicaciones secundarias que determinaron la intervención quirúrgica, AA fue encontrado más frecuente que colitis ulcerosa (12 casos), y tuberculosis intestinal (5 casos)[63].

La infección podría también existir en forma subclínica. De 36 voluntarios hondurenos, 5 (14%) resultaron positivos en una prueba serológica de látex sin presentar ningún síntoma; las edades de estos individuos fueron de 5, 16, 28, 29 y 58 años respectivamente[01].

Patogénesis, patología y sintomatologia en el humano.

Se han propuesto dos mecanismos de patogenicidad: 1) Formación de granuloma alrededor de los huevos en el tejido intestinal, acompañado de una fuerte infiltración eosinofílica con engrosamiento de la pared intestinal, conducente al estrechamiento del lumen. 2) Por un mecanismo de trombosis arterial o venosa, que conduce a un infarto con isquemia del tejido, resultando en ulceración, necrosis, peritonitis o muerte[49]. Las áreas de mayor compromiso son: el ciego, el colon ascendente, el íleon y el apéndice cecal. Otras condiciones descritas incluyen: granulación amarilla de la subserosa de la pared intestinal, perforación del apéndice o íleo, infiltración eosinofílica del apéndice y/o de los ganglios linfáticos. Las lesiones extraintestinales pueden encontrarse en: omento, ganglios, hígado y testículos (49,501) un síndrome parecido a larva migrans visceral [64]; una obstrucción de la arteria espermática una enterocolitis isquémica gangrenosa [3]una apendicitis aguda y divertículo de Meckel y una hemorragia gastrointestinal [54]. Ya que no en todos los casos se ha podido encontrar el gusano adulto, la presencia de a) un infiltrado masivo de eosinofüos en todas las capas de la pared intestinal, b) una reacción granulomatosa y c) vasculitis eosinofílica afectando arterias, venas, linfáticos y capilares, con o sin la presencia de huevos con o sin larvas en su interior, excluirían otras causas de "gastroenteritis eosinofílica", estableciendo el diagnóstico de una probable angiostrongilosis abdominal [67]. Predominantemente, los pacientes se quejan de dolor abdominal localizado en la fosa ilíaca derecha, fiebre, una masa en el cuadrante inferior derecho y un examen rectal doloroso. También se puede encontrar anorexia, vómito, diarrea y rigidez abdominal, solos o en combinación. En la mayoría de los casos la alta leucocitotis se acompaña de una eosinofilia que alcanza hasta 60% o más [49S052].

La patología observada en roedores infectados naturalmente ha sido descrita con gran detalle por Tesh y col. [29].

Diagnóstico.

En el hombre, las larvas del primer estadio no se eliminan por las heces. En un caso hondureno con presentación clínica como de un síndrome de larva migrans visceral (Dr. Efraín Bú Figueroa, Clínicas Viera), el diagnóstico de angiostrongilosis se realizó al recobrar una larva del primer estadio por una técnica de Baermann en heces (observación personal). No se trató de establecer la razón de este hallazgo

inusual; en infecciones crípticas por otros parásitos que no alcanzan madurez sexual en el humano se especula que cierta inmunosupresión podría permitir la maduración y excreción de larvas como sucedió en casos de filariasis zoonótica [68]. Una prueba serológica de precipitina no ha sido utilizada ampliamente[28]. Una prueba de inmunofluorescencia utilizando un anticuerpo policlonal producido en conejo contra A. costaricensis, fue mencionada sin ofrecer detalles [60]. El diagnostico ha dependido de la identificación de los gusanos y sus productos de reproducción en piezas operatorias, o bien, de hallazgos clásicos clínicos, acompañados de hallazgos de laboratorio (leucocitosis y eosinofília) y radiológicos (espasticidad, defecto de llenado, irritabilidad en ciego y colon ascendente), cuando no se ha obtenido tejido. Una prueba de látex ha sido desarrollada en Costa Rica, la cual ha sido considerada de ayuda en el diagnóstico diferencial de casos[50].

Tratamiento

Se han probado diferentes regímenes de drogas en el humano y en animales de experimentación (dietilcarbamazina, tiabendazole, mebendazole solo o en combinación con agentes anti-alérgicos o anti-inflamatorios), pero ninguno ha sido encontrado de beneficio[1506971]. El tratamiento quirúrgico cuando es posible, permanece como el tratamiento de elección[50].

Agradecimiento.

Se agradece a los Drs. Maurice D. Little, Ph.D. y a Jackeline Alger, MD., Ph.D., de la Universidad de Tulane, Estados Unidos, por la facilitación de algunas referencias y las discusiones sobre el manuscrito.

REFERENCIAS

1. **Kaminsky, R., Caballero, R. and Andrews, K. Presencia de *Angiostrongylus costaricensis* en Honduras y sus relaciones agro-ecológicas y humanas. Parasitología al Día 1995;19:81-90.**

2. **Morera, P. Angiostrongilosis abdominal: un problema de salud pública? Revista de la Sociedad Guatemalteca de Parasitología y Medicina Tropical 1987;2:9-11.**

3. Vargas, M., Gómez-Pérez, J. and Malek, E. First record of *Angiostrongylus cantonensis* in the Dominican Republic. Tropical Medicine Parasitology 1992;43:253-255.

4. Campbell, B.G. and Little, M.D. The finding of *Angiostrongylus cantonensis* in rats in New Orleans. American Journal of Tropical Medicine and Hygiene 1988;38:568-573.

5. Anderson, R. *CHI keys to the nematode parasites ofvertebrates.* No. 5. Edited by Roy C. Anderson, Alain G. Chabaud and Sheila Wülmott, C. A. B. 1978.

6. Oku, Y., Katakura K. and Kamiya, M. Tadpole of the clawed frog, *Xenopus laevis*, as an experimental intermediáte host of *Angiostrongylus cantonensis.* American Journal of Tropical Medicine and Hygiene 1980; 29: 316-318.

7. Drozdz, J. Revisión de la systématique du genre *Angiostrongylus* Kamensky, 1905 (Nematoda: Metastrongylidea). Annals de Parasitologie Humaine et Comparé 1970;45_:597-603.

8. Baillet, C. Tomado de la Referencia No. 20.

9. Chen, H.T. Un nouveau nematode pulmonaire, *Pulmonema cantonensis* n.g.,s. sp. des rats de Cantón. Annals de Parasitologie 193 5; 13¡ 312-317.

10. Travassos, L. 1927. Nematodeos novos. Boletim biológico (Bolletin de Biología) Sao Paulo, 192 7;6:52-61.

11. Baylis, H.A. On a collection of nematodes from nigerian mammals (chiefly rodents). Parasitology 1928;20_:280.

12. Schulz, R.S., Orloff, I.V. and Kutass, A.J. Zur systematik der Subfamilie *Synthetocaulinae* Skrjabin,1932, nebst Beschreibung einiger neuer Gattungen und Arten. Zoologische Anzeiger 1933; 102: 303.

13. Dougherty, EC. The genus *Aelurostrongylus* Cameron, 1927 (Nematoda: Metastrongylidae) and its relations, with description of *Parafilaroides*, gen. nov. and *Angiostrongylus gubernaculatus* sp. nov. Proceedings of the Helminthological Society Washington 1946; 12:16-26.

14. Soltys, A. Helminthofauna of Sorícidae in the Bialowieza Nation Park. (Polish text, English summary). Acta Parasitológica Polonica 1934; 1: 353-402.

15. Ogren, R. E. Lungworm,*Angiostrongylus blarinin*.sp. from the short-tailed shrew, with observations on the histopathology and Ufe cycle. The Journal of Parasitology 1954; 40: 681-684.

16. Biocca, E. *Angiostrongylus chabaudi* n. sp., parassita del cuore e dei vasi polmonari del gatto selvático *(Felis silvestris)*. Atti della Academia Nazionale dei lincei Rc.l954;22:526-532.

17. Merdivenci, A. A new lungworm, *Angiostrongylus sciurin.* sp., parasiting in the venae pulmonales of the squirrel, *Sciurus vulgaris.* Istambul University Fen. Fak. Mecumasi, Revue Ser. B. Sciences NatureUes 1964;29:115-158.

18. Ash, L. *Angiostrongylus michiganensis* sp. n. (Nematoda: Metastrongyíoidea), a lungworm occurring in the shrew, *Sorex cinereus cinereus* in Michigan. The Journal of Parasitology 1967:53:625-629.

19. Bhaibulaya, M. A new species of *Angiostrongylus* ' in an australian rat, Rattus fuscipes. Parasitology 1968;58:789-799.

20.Drozdz,J. and Doby,J.M. *Angiostrongylusduiardini* sp. n. (Nematoda: Metastrongyloidea), parasite de rongeurs *(Apodemus sylvaticus* et *Clethrionomys* lareolus). Bulletin de la Societé de Zoologie France 1970;95:659-668.

21. Bhaibulaya, M. and Cross, J.H. *Angiostrongylus malaysiensis* (Nematoda: Netastrongylidae), a new species of rat-lungworm from Malaysia. Southeast Asian lournal of Tropical Medicine and Public Health 1971;2:527-533.

22. Kinsella, J.M. *Angiostrongylus schmidti* sp. n. (Nematoda:Metastrongyloidea) from the rice rat, *Oryzomys palustris*, in Florida, with a key to the species of *Angiostrongylus* Kamensky, 1905. The Journal of Parasitology 1971;57:494-497.

23. Morera, P. y Céspedes, R.Angiostrongilosis ab dominal. Una nueva parasitosis humana. Acta Médica Costarricense 1971;14: 159-173.

24. Chabaud, A.G. Description de *Stefankostrongylus dubosti* n. sp. parasite du potamogale et essai de classification des nematodes Angiostrongylinae. Annals de Parasitologie 1972;47: 735-744.

25. Ohbayashi, M., Kamiya, M. and Bhaibulaya, M. Studies on the parasite fauna of Thailand. I. Two new metastrongylid nematodes, *Angiostrongylus siamensis* sp. n. and Thaistrongylus *harinasutai* gen. et sp. n. (Metastrongyloidea: Angiostrongylidae) from wild rats. Japanese Journal of Veterüiary Research 1979; 27: 5-10.

26. Morera, P. Investigación del huésped definivo de *Angiostrongylus costaricensis* (Morera y Céspedes, 1971). Boletín Chileno de Parasitología 1971;25:133 - 134.

27. Monge, E., Arroyo, R. y Solano, E. A new definitive host of *Angiostrongylus costaricensis.* Journal of Parasitology 1978; 64:34.

28. Sauerbrey, M. Aprecipitin test for the diagnosis of human abdominal angiostrongyliasís. American Journal of Tropical Medicine and Hygiene 1977;26:1156-1158.

29. Tesh, R., Ackerman, L., Dietz, W. y Williams, J. *Angiostrongylus costaricensis* in Panamá. Prevalence and pathologic findings in wild rodents infected with the parasite. American Journal of Tropical Medicine and Hygiene 1973;22:348-356.

30. Malek, E. Presence of *Angistrongylus costaricensis* Morera and Céspedes 1971 in Colombia. American Journal of Tropical Medicine and Hygeiene 1981; 30:81-83.

31. Sly, DL, Tort, JD., Gardiner, GH. and London, WT. Spontaneous occurrence of *Angiostrongylus costaricensis* in marmosets (Sanguinus mystax). Laboratory Animal Science 1982;32:286-288.

32. Graeff-Teixeira, C, Avila-Pires, F., Machado, R., Camill-Coura, L. y Lenzi, H. Identificacao de roedores silvestres como hospedeiros do *Angiostrongylus costaricensis* no sul do Brasil. Revista do Instituto de Medicina Tropical. Sao Paulo 1990;32:147-150.

33. Ubelaker, J. y Hall, N. First report of *Angios trongylus costaricensisMorera* and Céspedes 1971 in the United States. Journal of Parasitology 1979; 65:307.

34. Juminer, B., Borel, G., Mauleon, H., Durette-Desset, MC, Raccurt, CP., Roudier, M., Nicolás, M. and Pérez, JM. Natural murine infestation by *Angiostrongylus costaricensis* Morera and Céspedes, 1971, in Guadeloupe. Bulletin de la Societé de Pathologie Exotique 1992; 86:502-505.

35. Morera, P. y Ash. L. Investigación del huésped intermediario de *Angiostrongylus costaricensis* Morera y Céspedes, 1971. Boletín Chileno de Parasitología 1970;25_:135.

36. B.g. inf. expe

37. Kamínsky, R., Andrews, K. y Moran, R. *Angiostrongylus costaricensis* en babosas en Hon duras. Revista Médica Hondurena 1987;ü5:4-8.

36. Caballero, R. Babosas de Honduras (Soleolifera: Veronicellidae): Biología, ecología, distribución, descripción, importancia económica y claves para su identificación. Ceiba 1991;3_2.:107-126.

37. Duarte, Z., Morera, P., Dávila, P. and Gantier, JC. *Angiostrongylus costaricensis* natural inf ection in *Vaginulus Plebeius* in Nicaragua. Aunáis de Parasitologie Humaine et Comparé 1992:67:94-96.

38. Graeff Teixeira, C, Thiengo, S., Thome, JW., Bueno Medeiros, A., Camillo-Courra, L. and Agostmi, A. On the diversity of mollusc intermedíate hosts of *Angiostrongylus costaricensis* Morera and Céspedes 1971 in southern Brazil. Memorias do Instituto Oswaldo Cruz 1993; 8Ji:487-489.

39. Graeff-Teixeira, C, Pinto, V., Busato Júnior, E. y Agostini, A. Natural infection of *Phyllocaulis soleiformis* with larvae morpnologically similar to L2 of *Angiostrongylus costaricensis.* Memorias do Instituto Oswaldo Cruz, Río de Janiero 1994;89:121.

40. Lima, L., Massara, C, de Souza, C, Vidigal, T., Lenzi, Hl y Carvalho, O. Suscetibilidade de planorbídeos da regiao metropolitana de Belo Horizonte, MG (Brasil) ao *Angiostrongylus costaricensis* (NEMATODA, ANGIOSTRONGYLIDAE). Revista do Instituto de Medicina Tropical, Sao Paulo 1992;34:399-402.

41. Morera, P., Lazo, R., Urquizo, J. y LLaguno, M. First record of *Angiostrongylus costaricensis* Morera and Céspedes, 1971 in Ecuador. American Journal of Tropical Medicine and Hygiene 1983;32:l460-1461.

42. Ishih, A., Rodríguez, B. y Sano, M. Scanning elec trón microscopic observations of first and third stage larvae and adults of *Angiostrongylus costaricensis.* Southeast Asian Journal of Tropical Medicine and Public Health 199021:568573.

43. Hata, H. and Kojima, S. *Angiostrongylus costaricensis:* culture of third-stage larvae to young adults in a defined médium. Experimental Parasitology 1991:73:354-61.

44. Hata, H. Essential amino-acids and other essential components for development of *Angiostrongylus costaricensis* from third stage larvae to young adults. Journal of Parasitology 1994;80:518-520.

47. Ubelaker, J., Caruso, J. and Peña, A. Experimental infection of *Sigmodon hispidus* with third stage larvae of *Angiostrongylus* costaricensis. Journal of Parasitology 1981;67:219-221.

48. Arroyo, R. y Morera, P. Viabüity of the first stage larvae of *Angiostrongylus costaricensis* in rat fe ces. Journal of Parasitology 1978; 64:146.

49. Ubelaker, J., Buüick, G. y Caruso, J. Emergence of third-stage larvae of *Angiostrongylus costaricensis* Morera and Céspedes 1971 from *Biomphalaria glabrata(Say).* Journal of Parasitology 1980;66:856-857.

50. Céspedes, R., Salas,J., Mekbel, S., Troper, L., Mullner, F, and Morera, P. Granulomas entéricos y linfáticos con intensa eosinofilia tisular producidos por un estrongilídeo (Strongylata). Acta Médica Costarricence 1967;10: 235-255.

51. Loría-Cortés R. and Lobo-Sanahuja, J. F. Clinical abdominal angiostrongylosis. A study of 116 children with intestinal eosinophilic granuloma caused by *Angiostrongylus costaricensis.* American Jour nal of Tropical Medicine and Hygiene 1980; 29: 538-544.

52. Sierra, E. and Morera, P. Angiostrongilosis abdomi nal. Primer caso humano encontrado en Honduras (Hospital Evangélico de Siguatepeque). Acta Médica Costarricence 1972; 15: 95-99.

53. Zuniga, S., Cardona V. and Alvarado, D. Angios trongilosis abdominal. Revista Médica Hondurena 1983; 51:184-192.

54. Jeandel, R., Fortier, G., Pítre-Delaunay, C and Jouannelle, A. Intestinal angíostrongyliasís caused by *Angiostrongylus costaricensis.* A propos of a case in Martinique. Gastroenterology Clinical Biology 1988; 12:390-393.

55. Silvera, C.T., Ghali, V.S., Roven, S. Heimann, J. and Gelb, A. Angiostrongyliasis: a rare cause of gas trointestinal hemorrhage. American Journal of Gastroenterology 1989; 84:329-332.

56. Neafie, R. and Marty, A. Unusual infections in humans. Clinical MicrobiologyReviews 1993; 6:34-56.

57. Vásquez, J. J., Boils, P., Sola, J., Carbonel, F., Burgueño, M. J., Giner, V, and Berenguer-Lapuerta,

J. Angiostrongyliasis ín a european patient: a rare cause of gangrenous ischemic enterocolitis. Gastroenterology 1993; 105:1544-1549.

58. Zavala Velásquez, J., Ramírez Baquedano, W., Pérez Reyes, A. and Bates Flores, M. Angiostrongylosis costaricensis. Primeros casos mexicanos. Revista de Investigación Clínica (México) 1974; 26: 389-394.

59. Zambrano, P. Z., Díaz, P.I. and Salfeider, K. Ileocolitis pseudotumoral eosinofílica de origen parasitario. GEN 1975;29: 87-96.

60. Sánchez, G. Perforación intestinal por *Angiostrongylus costaricensis*. Presentación de dos casos. Revista Médica de Panamá 1992; 17: 74-81.

61. Duarte, Z., Morera, P. and Vuong, P.N. Abdominal angiostrongyliasis in Nicaragua: a clinico-pathological study on a series of 12 cases reports. Armáis de Parasitologie Humane et Comparé '1991;6j>:259-262.

62. Magalhaes, A.V. de, Andrade, J. E de, Koh, I. H. J., "Soares, M do C, Alves, E., Tubino, P., Santos, F. and Raick, A.N. Novo caso de angiostrongilose abdominal. Revista do Instituto de Medicina Tropical Sao Paulo, 1982; 24: 252-256.

63. Rojas Ayala, M. A., Guerra, I.R., Schir, R.A. y Motizuki, A. Angisotrongiloidose abdominal. Apresentacao de um caso. Memorias do Instituto Oswando Cruz, Río de Janiero, 1982; 77:189-193.

64. Agostíni, AA., Graef-Teixeira, C, Mazzuco, R. and Becker, L. Angiostrongilose abdominal - parasitose de importancia cirurgica regional? Parasitología al Día I995;19 (Número extraordinario):303.

65. Morera, P., Pérez, F. Mora, F. y Castro, L. Visceral larva migrans-like syndrome caused by *Angiostrongylus costaricensis*. American Journal of Tropical Medicine and Hygiene 1982; 31:67-70.

66. Ruiz, PJ. and Morera, P. Spermatic artery obstruction caused by *Angiostrongylus costaricensis*. American Journal of Tropical Medicine and Hygiene 32: 1958-1959.

67. Hulbert, T.V., Larsen. R.A. y Chandrasoma, P.T. Abdominal angiostrongyliasis mimicking acute appendicitis and Meckel's diverticulum: report of a case in tbe United States and Review. Clinical Infectious Diseases 1993; 14:836-840.

68. Graeff-Teixeira, C, Camillo-Coura, L. y Lenzi, H.L. Histopatbological criteria for the diagnosis of abdominal angiostrongyliasis. Parasitology Research 1991;77:606-611.

69. Simmons, C. F., Winter, FL, Berde, C, Schrater, F -, Humphrey, G. B. Rosen, F., Beaver, P.C. y Weller, P. Zoonotic filariasis with lymphedema in an immunodeficient infant. The New England Journal of Medicine 1984; 310:1243-1245.

70. Terada, M., Tungtrongchitr, A., Ishih, A. and Sano, M. Effects of mebendazole on abdominal angiostrongyliasis inmice after worm maturation: Preliminary triáis. Japanese Journal of Parasitology 1993:41:481-486.

71. Terada, M., Kino, H., Akyol, C.V. y Sano, M. Effects of mebendazole on *Angiostrongylus costaricensis* in mice special reference to the tüning of treatment. Parasitology Research 1993; 79:441-443.

"El fin último de la vida no es el conocimiento sino la acción"

Aldous Huxley