
Imagen en la Práctica Clínica

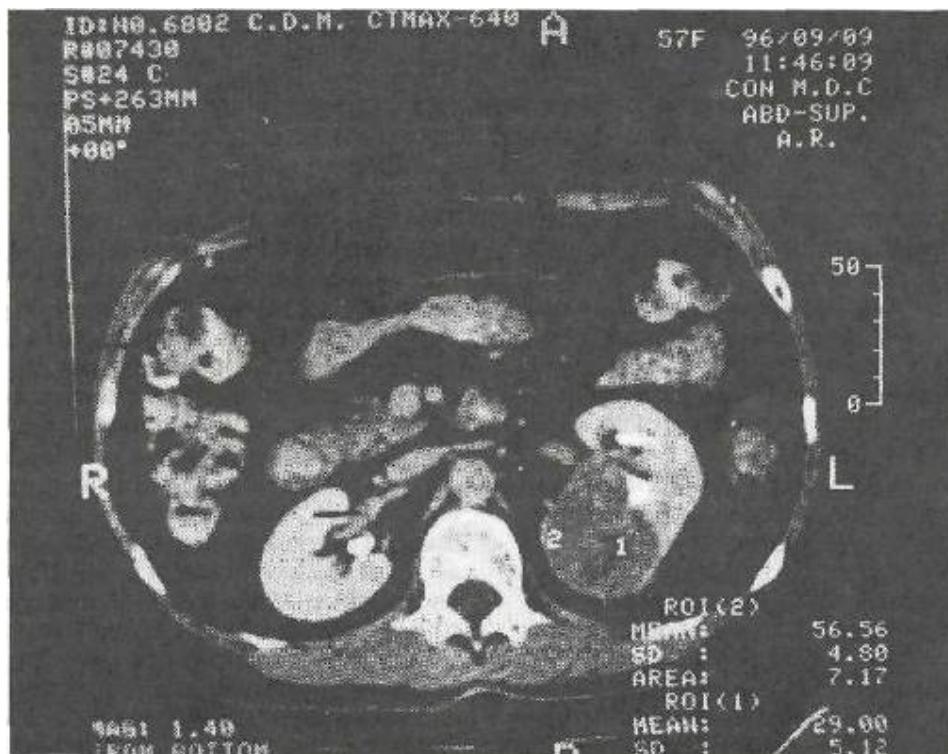
ADENOCARCINOMA DE RIÑÓN

Dr. Salvador Ictech Diek; Dr. Rigoberto Espinal F. ***

G.M.V. femenina de 57 años estudiada por dolor en flanco izquierdo en la imagen de su TAC abdominal se observó una tumoración renal izquierda sólida, con áreas hipodensas (1), encapsuiada a nivel del mesoriñón (compárese con el riñón derecho). Se practicó nefrectomía radical izquierda. La anatomía patológica demostró un Adenocarcinoma renal de células claras. Estadio I.

Urólogo. Servicio de Urología, Centro Médico de emergencia
Cirujano General, Servicio de Cirugía, Hospital Mario Catarino Rivas-Centro Médico de Emergencia

Se invita a los lectores médicos a enviar su colaboración a ésta sección



de la Revista Médica Hondureña