

Presentación de una técnica de "Miringoplastia" Procedimiento Antero-Meatal Pre-Auricular (PAMPA)*

Por el Dr. Enrique Aguilar Paz.

Las indicaciones de este procedimiento son las secuelas de otitis con perforación timpánica anterior en los enfermos que tengan un conducto auditivo estrecho y una pared anterior del conducto auditivo externo muy prominente.

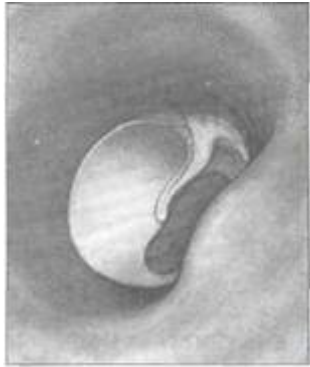La técnica se hace de la manera siguiente: una incisión preauricular se extiende en la pared anterior del meato y permite la resección de la piel del conducto, que recubre la prominencia anterior ósea. Esta piel servirá ulteriormente en el tiempo plástico de la operación.

El fresado de la prominencia ósea del meato, permite la expansión de la luz del mismo; de esto resulta una mejor exposición de la parte anterior del tímpano.

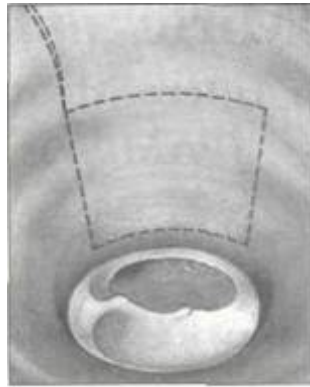En seguida hacemos una resección del borde de la perforación timpánica. Una desepitelización cuidadosa del tímpano es efectuada levantando como un colgajo la capa epidérmica de éste. Desinsertamos el tímpano a nivel del sulcus para inspeccionar el estado de las ventanas y de la cadena osicular. Un buen injerto libre de aponeurosis temporal es preparado seguidamente; éste es tomado de la región preauricular, En seguida fresamos la parte anterior e inferior de la porción más profunda del meato con el fin de expandir la zona de implantación del tímpano (en forma de escalera). El injerto aponeurótico es puesto seguidamente entre la mucosa y la capa epidérmica; ésta es sostenida por la zona fibrosa existente a este nivel.

En seguida ponemos en su lugar el injerto dérmico libre, previamente tomado de la pared anterior del meato preparado y puesto de tal manera que recubra la perforación.

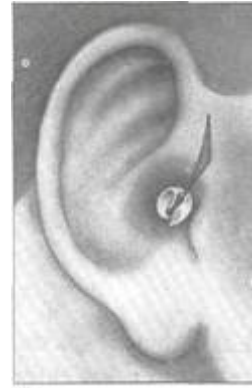Finalmente, nos aseguramos la epidermización de la zona anterior del conducto auditivo expuesto gracias a un injerto libre de piel tomado de la cara posterior del pabellón.



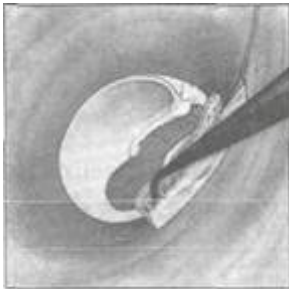
A



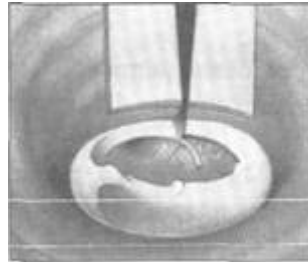
B



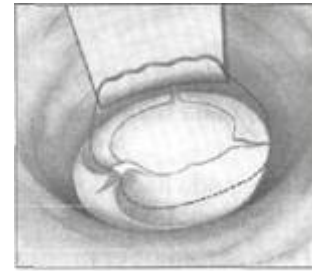
C



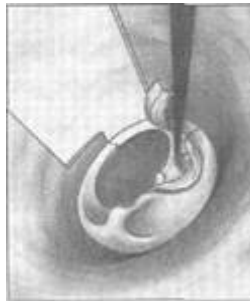D



E



G



F