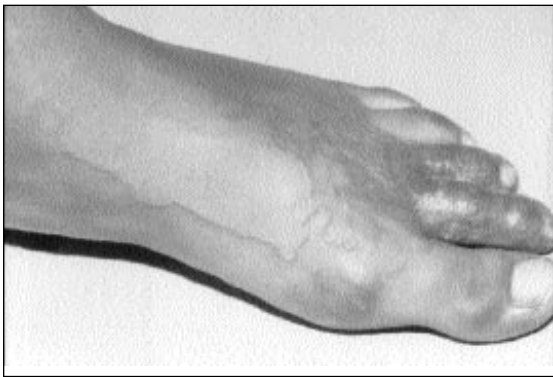


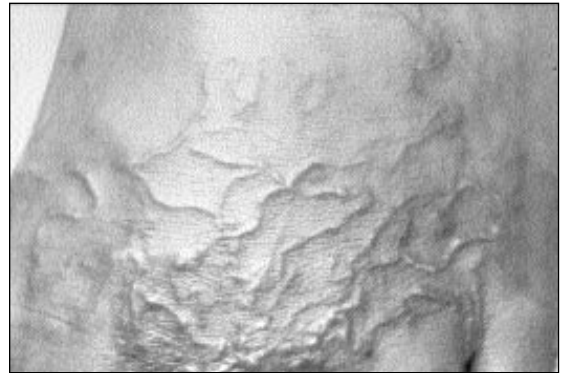
Imagen en la Práctica Clínica

*Dr. Elmer López Lutz**

LARVA MIGRANS CUTANEA



A. Pie con lesión serpenteante sumamente pruriginosa.



B. Acercamiento del dorso del pie.

Agente: uncinarias de perros y gatos. Paciente masculino de 17 años que se infectó en las playas de Trujillo, Colón. Se trató con Albendazole 200 mg BID por tres días con excelente respuesta.

* Servicio y Cátedra de Dermatología,
Hospital-Escuela, Tegucigalpa.

*Se invita a los colegas a enviar su colaboración a ésta sección
de la Revista Médica Hondureña*