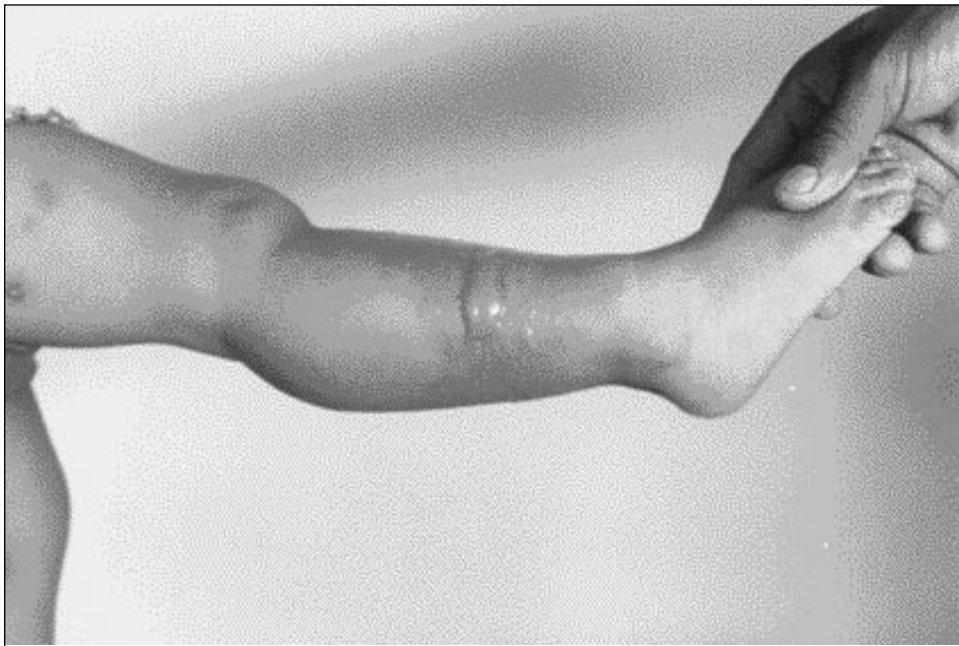


IMAGEN EN LA PRÁCTICA CLÍNICA

# Bula problemamente estafilocócica en niña de un año de edad

*Dr. Jorge Figueroa\**



Paciente femenino de 1 año de edad con 24 horas de evolución de lesión. Tratamiento: Dicloxacilina 125/5ml qid con una evolución satisfactoria.

\* Médico General, Roatán, Islas de la Bahía.

*Se invita a los colegas a enviar su colaboración a ésta sección de la Revista Médica Hondureña*