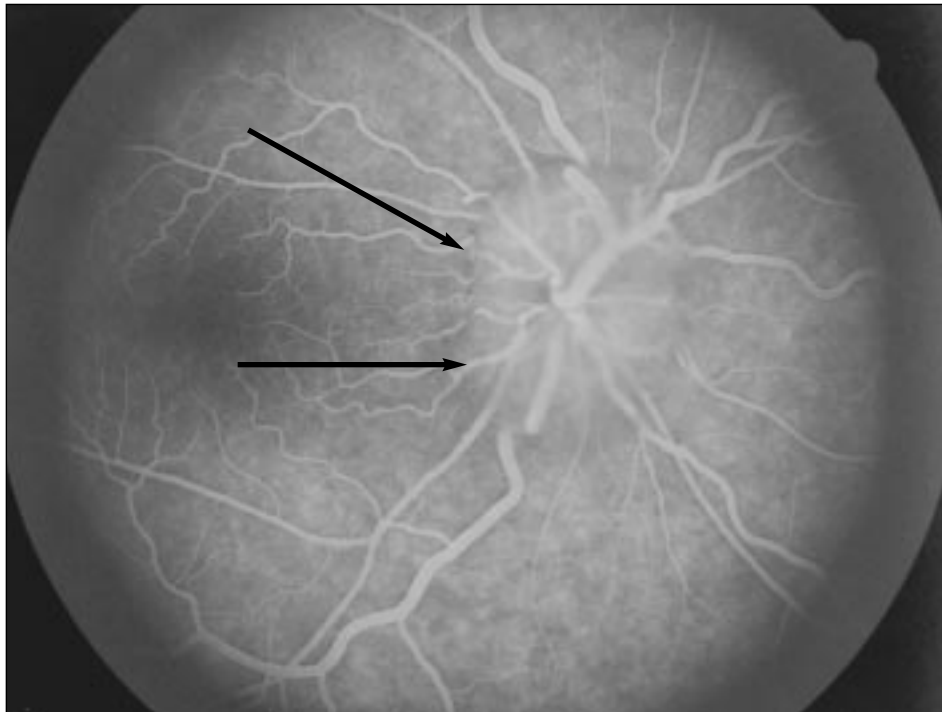


IMAGEN EN LA PRÁCTICA CLÍNICA

Síndrome de Hipertensión Endocraneana provocado por neurocisticercosis

*Dr. Denis Espinal**



Paciente femenina de 47 años de edad, con historia de cefalea crónica y mareos. Al examen ocular se encontró agudeza visual de 20/20 en ambos ojos y papiledema (bilateral). Se realizó retinofluoroangiografía la cual demostró borramiento del borde papilar (flechas) y escape de líquido que da la imagen borrosa de la papila. En Tomografía Axial Computarizada se encontró imágenes de cisticercosis. La impresión diagnóstica final fue Síndrome de Hipertensión Endocraneana por neurocisticercosis.

* Servicio de Oftalmología, HGSE. Dirigir correspondencia a: Clínicas Médicas, Tegucigalpa.

*Se invita a los colegas a enviar su colaboración a esta sección
de la Revista Médica Hondureña*