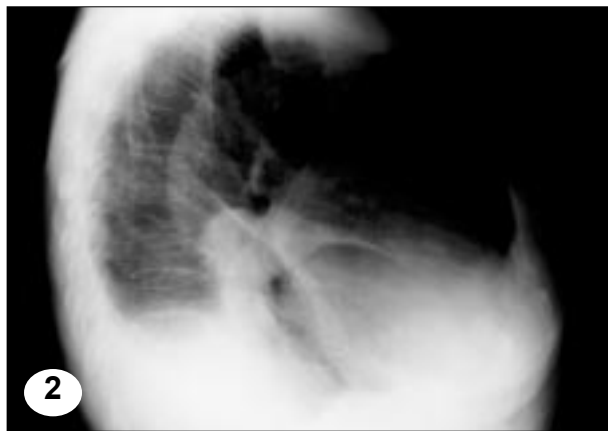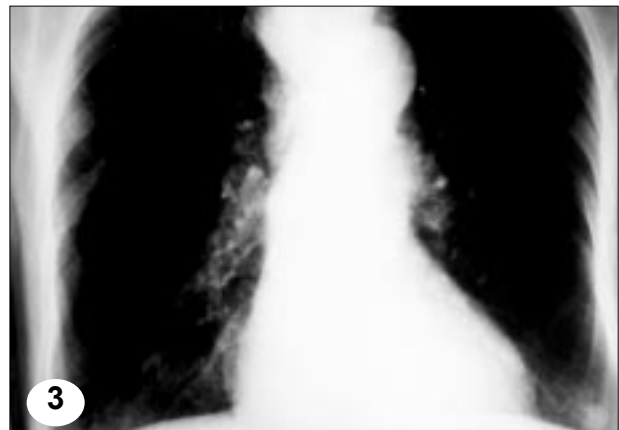

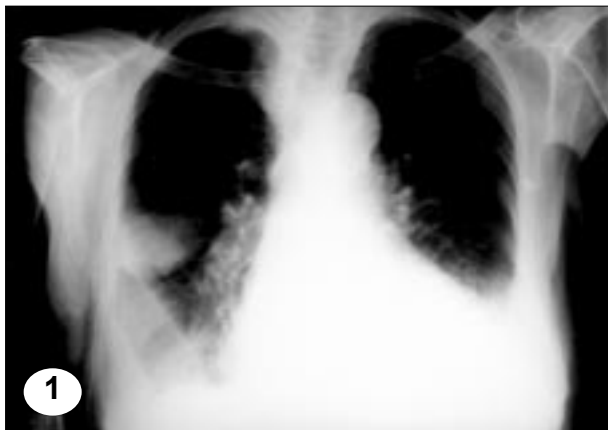
IMAGEN EN LA PRÁCTICA CLÍNICA

Pseudotumor Pulmonar

*Dr. César Arowne Carrasco**



En las fotos No. 1 y 2 se observa imagen nodular a nivel de la cisura mayor del pulmón derecho así como derrames pleurales bilaterales y una silueta cardíaca que impresiona cardiomegalia con redistribución de flujo.

El paciente se manejó por su insuficiencia cardíaca con muy buena evolución desapareciendo totalmente los derrames y la imagen nodular (Foto 3).

* Médico Especialista en Medicina Interna. Departamento de Cardiología del Instituto Nacional del Tórax, Tegucigalpa.

*Se invita a los colegas a enviar su colaboración a esta sección
de la Revista Médica Hondureña*