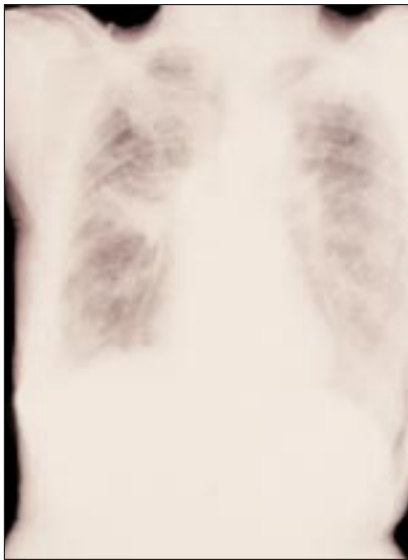

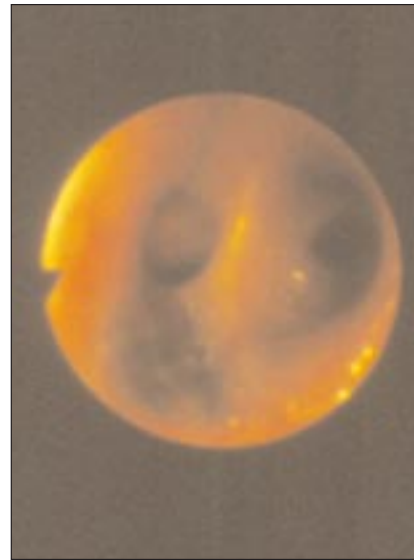
## IMAGEN EN LA PRÁCTICA CLÍNICA

# Silico-antracosis broncopulmonar por exposición crónica a humo de leña

*Cecilia Varela Martínez\**



**Figura No. 1**



**Figura No. 2**

**Figura No. 1.** Radiografía de una paciente de 62 años de edad, tosedora crónica, sin antecedentes de Tuberculosis o tabaquismo y con baciloscopías seriadas negativas. En la radiografía se evidencia la presencia de un patrón reticular difuso bilateral con zonas de densidades confluentes a nivel del hileo y lóbulo superior derecho, con conservación del volumen pulmonar.

**Figura No. 2.** Se observan los hallazgos broncoscópicos: subcarina interlobar, edema e hiperemia moderados y la presencia de placas antracóticas extensas.

\* Internista Neumóloga. Dirección de Postgrados de Medicina, Hospital Escuela e Instituto Nacional del Tórax, Tegucigalpa. Dirigir correspondencia a: lutvar@yahoo.com.mx

*Se invita a los colegas a enviar su colaboración a esta sección de la Revista Médica Hondureña*