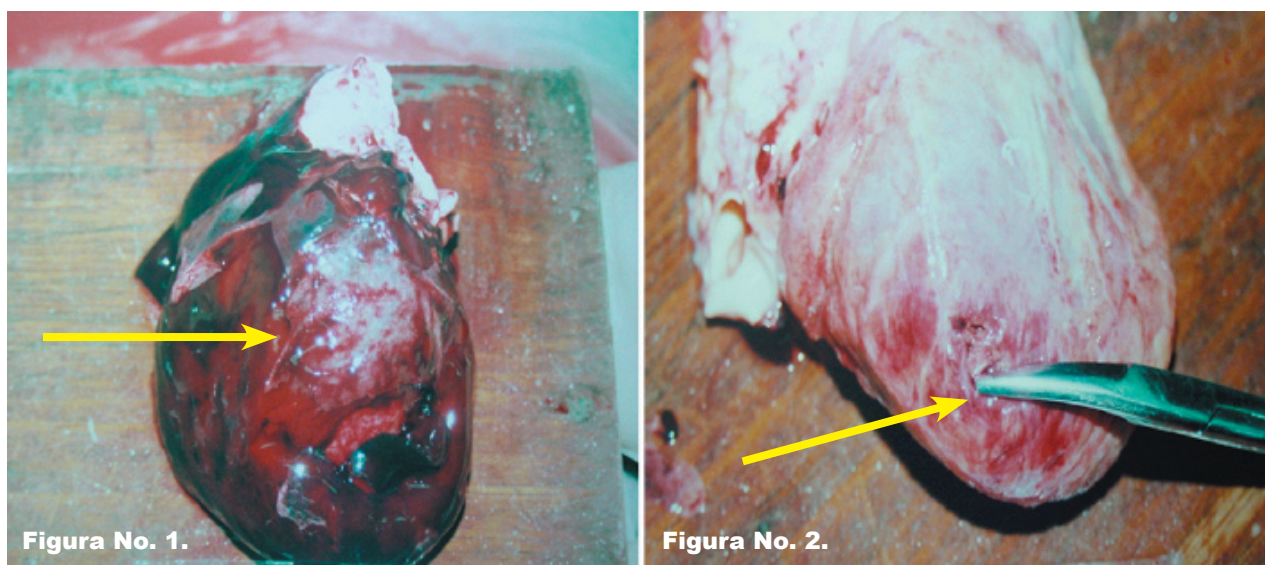


IMAGEN EN LA PRÁCTICA CLÍNICA

Taponamiento cardíaco por rotura de ventrículo

Vladimir Nuñez*, Nicolás Sabillón†, Arturo Alvarez‡



Femenina de 68 años de edad, quien fue encontrada muerta en el baño de su casa. El hallazgo relevante de la autopsia fue taponamiento cardíaco secundario rotura ventrículo izquierdo, secundario a infarto del miocardio, transmural, reciente, roto. La fecha de la Figura No. 1 señala el taponamiento cardíaco y Figura No.2 la rotura del ventrículo izquierdo.

* Médico. Dirección de Medicina Forense. Ministerio Público

† Médico Patólogo. Dirección de Medicina Forense. Profesor Titular III UNAH.

‡ Médico Legista. Dirección de Medicina Forense.

Dirigir correspondencia a: Dr. Vladimir Nuñez. Dirección de Medicina Forense
Boulevard Suyapa, Tegucigalpa.