

LAS MALFORMACIONES ARTERIOVENOSAS CEREBRALES

The cerebral arteriovenous malformations

Félix Herrera-Torres,¹ Yeny Chavarría Banegas,¹ Carla Nativí Pineda¹

Instituto Hondureño de Seguridad Social. Tegucigalpa

Resumen. Las malformaciones arteriovenosas cerebrales se han encontrado en 0.6% de las autopsias y su mortalidad es alta. Clínicamente se presentan como hemorragias intracraneales en el 50% de los casos. Otros síntomas son cefalea, crisis convulsivas y déficits neurológicos agudos. La mayoría de los pacientes son asintomáticos al nacimiento e inician síntomas entre la segunda y la cuarta década de la vida. El diagnóstico se basa en estudios de neuroimagen y arteriografía. El manejo de las MAV del cerebro debe ser multidisciplinario. El tratamiento actual incluye tres opciones con orden ascendente de invasividad: radiocirugía, terapia endovascular (embolización) y resección microquirúrgica. La decisión del tipo de tratamiento deberá individualizarse y depende de la evolución de la lesión y el riesgo relacionado con cada modalidad de tratamiento. *Rev Med Hondur 2009;77(1):35-39*

Palabras clave: Malformaciones arteriovenosas, embolización, hemorragia cerebral

INTRODUCCIÓN

Las malformaciones arteriovenosas (MAVs) cerebrales se mantienen en la actualidad como un grupo etiológico de difícil diagnóstico, y esta dificultad resulta de su variable presentación clínica y de sus disímiles localizaciones en el sistema nervioso central (SNC). Se definen como un trastorno de los vasos sanguíneos en los cuales hay una conexión anormal entre las arterias y las venas.¹ Se presume que su formación inicia en el período fetal tardío o postparto.^{2,3} Antes de la introducción de la angiografía por Moniz en 1927, la única oportunidad de que los médicos sospecharan las MAVs era en presencia de convulsiones motoras Jacksonianas. La introducción del yodo orgánico como material de contraste por Gross en 1941, y el marcado desarrollo de las técnicas de cateterización vascular, permitió el estudio de las MAVs. El método de cateterización vascular a través de la arteria femoral, inicialmente descrita por Seldinger en 1953, es la piedra angular para la angiografía cerebral selectiva.⁴ La angiografía transoperatoria fue propuesta por Luessenhop y Spence en 1960, y la realizaron Loop y Foltz en 1966. Desde su inicio se ha convertido en un procedimiento estándar para conocer los resultados de la cirugía.

Se estima, por estudios de autopsia, que la prevalencia de las MAVs es de 613 por cada 100,000 personas.³ El tratamiento actual de las MAVs cuenta con tres opciones bien establecidas, que son, en orden ascendente de invasividad, la radiocirugía, la terapia endovascular (embolización) y la resección microquirúrgica. La decisión de qué tratamiento se le debe ofrecer a un paciente con una MAV cerebral depende del propio riesgo, relacionado con la evolución de la lesión, y el riesgo relacionado con cada modalidad de tratamiento en particular. Las malformaciones arteriovenosas cerebrales se conocen desde la antigüedad, pero a pesar de ello las causas que ocasionan su aparición, su incidencia y prevalencia exacta en la población se mantienen en la incertidumbre, principalmente resultante del gran número de pacientes asintomáticos. En la actualidad con

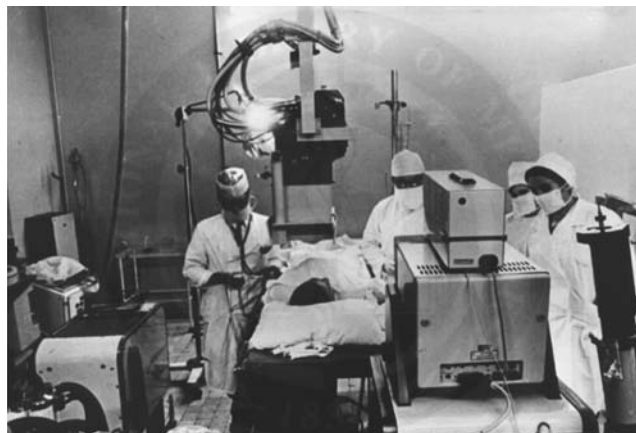


Figura 1. Realización de una angiografía a principios de siglo 20.

el advenimiento de las técnicas contemporáneas modernas de diagnóstico, se detecta un número progresivamente en aumento antes de que sean sintomáticas y dado el impacto clínico que esta entidad tiene consideramos importante realizar la siguiente revisión, afín de que principalmente el médico general la conozca mejor

BASE HISTÓRICA

En el año 1928, Cushing y Bailey, en una monografía opinaron sobre el tratamiento quirúrgico de los denominados "angiomas arteriovenosos", expresaron que "...extirpar uno de estos angiomas, en su estado activo, parece impensable y algo lejano, hasta donde estamos informados, no existe un reporte en la literatura sobre si se ha intentado". El mismo año, Dandy en una revisión sobre angiomas arteriovenosos, opinó "...el intento de la cura radical, está llena de supremas dificultades y es excesivamente peligroso, de manera que está contraindicado hacerlo, salvo en algunos casos selectos". El primer tratamiento quirúrgico efectivo de una MAV localizada en la fosa posterior fue realizado por Olivecrona en el año 1932.⁵ En 1953 Gilligham estableció que la resección total era el tratamiento

Recibido: 6/11/2008, Aceptado después de revisiones: 22/01/2009
Correspondencia: Dr. Félix Herrera. Correo-E: ivanhnp03@yahoo.com

ideal y que la resección parcial era insatisfactoria porque continuaba el riesgo de sangrado. En el año 1979, Drake, reportó una serie de 166 pacientes con MAVs, de los cuales 144 fueron operados, tomando en cuenta las ventajas de la microcirugía y la coagulación bipolar. Tuvo una mortalidad total del 11.6%.

PRESENTACIÓN CLÍNICA

La mayoría de los pacientes son asintomáticos al nacimiento.¹ Entre la segunda y la cuarta década de la vida inician los síntomas, el 95% a una edad promedio de 36 años.³ En general, con la edad existe alguna sintomatología más propia. La hidrocefalia generalmente se presenta durante la primera década de la vida y el pico de presentación de cefalea, hemorragia, convulsiones y déficit neurológico es entre los 20 y 30 años.⁶ La desaparición espontánea de las MAVs es un proceso raro, que ocurre en el 1.5 % de todos los pacientes diagnosticados de MAVs. Las causas y mecanismos responsables de este proceso no están claras, pero se han encontrado una serie de factores que con frecuencia se asocian a este fenómeno los cuales son:⁶⁻⁸

1. Un componente vascular frágil expuesto a una presión y flujo anormal, por lo que las MAVs sangran frecuentemente.

2. La dilatación vascular puede producir compresión de nervios craneales, comprometer el flujo ventricular con hidrocefalia secundaria o aumentar la presión intracraneal por efecto de masa.

3. La hipertensión venosa que resulta cuando el flujo arterial llena el seno dural puede contribuir al incremento de la presión intracraneal y provocar edema cerebral o una pobre absorción del líquido cefalorraquídeo, con el desarrollo de hidrocefalia comunicante.

4. El secuestro vascular puede producir isquemia cuando la sangre se desvía del tejido adyacente normal.

Las formas de presentación más comunes de las MAVs son: la hemorragia intracraneal en un 50%, las convulsiones en un 30%, el déficit neurológico y la cefalea, ambos con un 10%; éstas pueden aparecer de forma independiente, aunque con frecuencia se combinan.⁹

Las hemorragias intracraneales

Es la forma de presentación más común. Algunos estudios la sitúan hasta en el 75%.¹ La localización suele ser intraparenquimatosa (63%) y, en menor medida, subaracnoidea 32% e intraventricular 6%. El sangrado de una MAV es la principal causa de hemorragia intracerebral espontánea en menores de 15 años. En 1990, Ondra, en un seguimiento de 24 años en pacientes con MAVs sintomáticas, constató el riesgo de sangrado anual en el 4% de los pacientes,³ la mayoría de los autores en estudios de grandes series sitúan esta cifra entre el 2 y el 4%, tanto en las lesiones que ya han sangrado como en las que no. En estudios retrospectivos de pacientes con MAVs de altas gradaciones, se ha puesto en evidencia que el riesgo de sangrado es del 1.5% inferior al intervalo establecido previamente para todas las MAVs. Este fenómeno puede relacionarse con la menor presión de perfusión con que se asocian las MAVs grandes. El riesgo de sangrado después del evento inicial se incrementa al 6% en el primer año, después desciende, y se comporta como en las lesiones no rotas en los años subsiguientes. Se ha demostrado que el riesgo de muerte asociado con cada episodio de sangrado es

del 10 al 15 %, y que existe una morbilidad neurológica permanente del 2-3% al año, o del 20-30% para cada episodio hemorrágico.³ La tendencia a la rotura no se asocia claramente con la localización. Esta tampoco se incrementa marcadamente por condiciones sistémicas, como el embarazo, la actividad o el traumatismo. Las MAVs pequeñas y profundas son más propensas a sangrados repetidos (10% en 5 años).³ Otros factores de riesgo, son el drenaje venoso exclusivamente profundo y la alta presión del flujo sanguíneo intranidal.

Convulsiones

Es el síntoma segundo en orden de frecuencia.⁵ Entre un 17 y un 40%, se presenta con verdaderas crisis epilépticas. La primera crisis se presenta por lo general entre los 20 y 30 años de edad.⁸ Según el trabajo de Crawford, la edad de diagnóstico de la MAV es el factor predictivo más importante para sufrir convulsiones en los sucesivos 20 años, ya que el debut entre los 10 y 19 años de edad conlleva un riesgo del 44%, el debut entre los 20 y 29 años, de un 31%, y en los mayores de 30 años, de un 6%. La topografía de las MAVs en relación a los casos de convulsiones es: Temporal, rolandica, frontal y parietal. Semiológicamente las crisis parciales son las más frecuentes seguidas de las parciales secundariamente generalizadas y las generalizadas.¹⁰

Los pacientes que debutan con convulsiones parecen tener un menor riesgo de sangrado.

Cefalea

Es el síntoma de presentación inicial en 1 a 10% de los pacientes. Clínicamente, puede ser crónica o intermitente, y tener cualidades de migraña típica o atípica. A diferencia de la verdadera migraña, la asociada con las MAVs es unilateral y no responde bien a la medicación antimigrañosa.^{11,12} La relación entre la cefalea y las MAVs es todavía un tema controvertido. La cefalea es el síntoma más común en la población general, ya que afecta a más del 90% de la población en algún momento de su vida y, al ser las MAVs entidades relativamente raras, la conexión entre ambas es difícil de establecer cuando ésta es su único síntoma.¹²

Déficit neurológico

Se desarrolla frecuentemente en presencia de una MAV grande, y se muestra clínicamente la progresión de un déficit neurológico focal. Este fenómeno puede resultar de la destrucción directa del tejido cerebral por un hematoma en expansión o por la presencia de fenómenos compresivos o isquémicos.¹²

DIAGNÓSTICO DE LAS MAVs

Radiografías de cráneo

Se observan agrandamientos de surcos vasculares y calcificaciones anormales. Si la porción intracaverosa de la arteria carótida interna alimenta a una MAV, el surco carotídeo a cada lado del piso selar se agranda considerablemente. La visualización de calcificaciones intracraneales es más rara en las radiografías convencionales. Puede haber signos de erosión por el efecto de masa directo de la MAV, o inespecíficos con relación al aumento crónico de la presión.¹³

Angiografía cerebral selectiva y superselectiva de los cuatro vasos.

Es el estudio de elección, tanto para el diagnóstico como para la conducta a seguir, pues provee las imágenes del sistema vascular de mayor resolución, que permiten la caracterización morfológica y la planificación del tratamiento.¹⁴ Es importante que el estudio se realice lo más cercano posible a la ejecución del tratamiento definitivo ya que, como se sabe, las MAV cambian su tamaño y patrón de drenaje con el tiempo; además, algunos vasos que no se veían inicialmente, al estar comprimidos por un hematoma, se evidencian en un estudio evolutivo semanas después.¹⁴ La *angiografía súper selectiva* consiste en insertar en una arteria un tubo fino y flexible denominado catéter. El médico dirige el catéter hasta el lugar de la lesión y después inyecta una cantidad pequeña del agente de contraste directamente en la lesión.¹⁵

Angiografía transoperatoria

La utilización de la angiografía transoperatoria postresección permite conocer intraoperatoriamente el grado de resección antes del cierre del cráneo, permite reducir la necesidad de otra cirugía y, con ello, disminuir potencialmente las complicaciones postoperatorias, además de evitar resecciones excesivas que pudieran incluir estructuras vasculares no implicadas en las MAVs.¹⁵

TAC cerebral

La evaluación con TAC continúa siendo la base de una técnica efectiva de seguimiento para el estudio de pacientes en quienes se sospecha una hemorragia intracraneana en la fase aguda menor de 2 semanas.¹⁶ Un estudio de TAC sin contraste puede revelar densidad elevada anormal, hematoma agudo asociado o calcificaciones en los intersticios de la MAV. Además la TAC puede mostrar hemorragia subaracnoidea aguda, que algunas veces acompaña a la ruptura de una MAV superficial o de un aneurisma asociado. Durante la primera o segunda semana siguiente a la hemorragia, el hematoma subagudo se torna progresivamente isodenso respecto al cerebro y puede presentar un reborde de realce periférico luego de la administración de contraste endovenoso (EV); este aspecto no es específico y puede ser confundido con infección, cavernoma, o neoplasia. Aunque la RM ha sustituido mayormente a la TAC en la evaluación de las MAVs, las malformaciones vasculares pueden ser detectadas con la TAC con contraste como una región de realce adyacente a un hematoma agudo de alta densidad. La angiografía con

TAC es una técnica en desarrollo que provee resolución detallada de la vasculatura cerebral. Su función en la evaluación arquitectónica de las MAVs sigue siendo indefinida.¹⁶

IRM de cráneo

Es excelente, y más sensible que la TAC, para estudiar las MAVs, tiene la ventaja de ser un estudio no invasivo, donde no hay necesidad de inyectar contraste y con una resolución de imagen en los tres planos mucho mejor, aunque tiende a identificar la lesión con una extensión mayor que la mostrada por la TAC¹⁷. Como la sangre en rápido movimiento no puede reflejarse en las técnicas convencionales de giro-eco, la vascularización normal aparece como regiones hipointensas, de ausencia de señal, tanto en T1 como en T2, y se ven los vasos dentro del nido malformativo como una colección o red de ausencia de señal. Es un estudio muy útil para el diagnóstico y evolución de la hemorragia.¹⁷

Angiorresonancia magnética

Es un método no invasivo y seguro que permite generar estereomágenes de los vasos sanguíneos; puede superponerlas a las estructuras anatómicas y, además, puede mostrar el árbol arterial y venoso de forma conjunta o independiente. Sus principales limitaciones incluyen una pobre resolución, la imposibilidad de aislar una arteria específica y la no correlación del flujo sanguíneo con el tiempo.¹⁸

Ultrasonido doppler transcraneal

El doppler transcraneal tiene su máxima utilidad en el seguimiento de pacientes tratados tanto con cirugía como con técnicas endovasculares o radiocirugía, que como es sabido produce una ocleración diferida de la malformación.¹⁹⁻²²

GRADACIÓN DE LAS MAV

Se han empleado muchas escalas para clasificar las MAV. En la actualidad la mayoría de neurocirujanos utilizan la escala de Spetzler y Martin propuesta en 1986 (Tabla 1) que valora el riesgo quirúrgico de su resección. Esta escala tiene una buena correlación con las complicaciones neurológicas preoperatorias y postoperatorias. El grado alcanzado en la escala por la MAV es la suma de los puntos asignados (una MAV de grado VI se considera irresecable en la actualidad).²³ Además, de ayudarnos en la gradación, las exploraciones radiológicas del paciente (TC, RM, angiografía...) nos van a

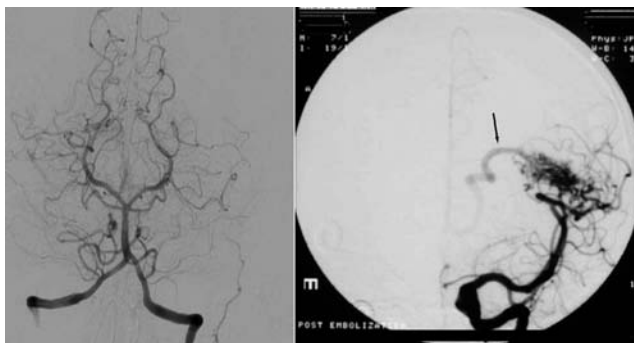


Figura 2: Izquierda: Vista de una angiografía convencional en un paciente normal. Derecha: MAV post embolización.

Cuadro 1: Gradación de Spetzler y Martin (1986).²³

| Característica | puntaje |
|---|---------|
| Tamaño | |
| Pequeñas | 1 punto |
| Medianas | 2 punto |
| Grandes | 3 punto |
| Elocuencia del cerebro adyacente | |
| No elocuente | 0 punto |
| Elocuente | 1 punto |
| Patrón de drenaje Venosos. | |
| Solo superficial. | 0 punto |
| Profundo | 1 punto |

*GRADO = tamaño + elocuencia + drenaje venoso

Cuadro 2. Puntos a recordar sobre las malformaciones arteriovenosas

1. Tienen una prevalencia de 0.6%, según reportan los estudios de autopsias.
2. Se presentan clínicamente como hemorragias intracraneales en el 50% de los casos.
3. Los pacientes que debutan con una crisis convulsiva tienen un menor riesgo de sangrado, es en ellos que el diagnóstico oportuno de una MAV tiene capital importancia, radicando aquí la necesidad de la remisión oportuna al neurocirujano.
4. El manejo de las MAV del cerebro debe ser multidisciplinario.

ayudar a determinar aquellas que puedan presentar más pérdidas hemáticas durante la cirugía. Tienen mayor riesgo las que tengan vasos nutricios importantes y las que tengan vasos superficiales (nutricios o de drenaje venoso). El tamaño de la MAV se obtiene a partir del mayor diámetro del nido malformativo, medido en cualquier dirección mediante angiografía o, más frecuentemente, una RM. Considera **elocuente** a las cortezas motoras y sensitiva, tálamo, hipotálamo, cápsula interna, tronco cerebral, pedúnculos cerebrales y núcleos cerebelosos profundos, y tiene un componente vascular profundo si al menos una vena drena dentro del sistema venoso profundo (Rosenthal, cerebrales internas o Galeno).²³

TRATAMIENTO**La radiocirugía**

El tratamiento actual de las MAVs cuenta con tres opciones bien establecidas, que son, en orden ascendente de invasividad, la radiocirugía, la terapia endovascular (embolización) y la resección microquirúrgica. La decisión de qué tratamiento se le debe ofrecer a un paciente con una MAV cerebral depende del propio riesgo, relacionado con la evolución de la lesión, y el riesgo relacionado con cada modalidad de tratamiento en particular. Pasaron más de 20 años desde la primera descripción del método estereotáctico aplicado a la radiocirugía cerebral, hecha por Leksell en 1951, donde ya definía a la radiocirugía como "la destrucción a cráneo cerrado de un blanco intracraneal estereotácticamente por medio de una dosis única de radiaciones ionizantes, entregadas a través de un sistema de haces convergentes en el blanco", hasta 1972, en que Steiner comunicó el empleo de un bisturí de rayos gamma knife (GK) para el tratamiento de una MAVs.²¹ Las MAVs cerebrales son todavía, en la actualidad, una de las principales aplicaciones de la radiocirugía.²⁴ Se ha reconocido a esta modalidad como una de las opciones de tratamiento más efectiva y menos invasiva, que alcanza un intervalo de obliteración a los dos o tres años del procedimiento en el 60-89% de los casos. El efecto biológico final de la radiocirugía es producir radionecrosis en los tejidos y, con ello, la oclusión de una MAV. Sin embargo la efectividad antes mencionada depende del volumen y flujo sanguíneo de la MAV: A mayor tamaño de la MAV menor efectividad de la radiación.¹

La terapia endovascular

La embolización se emplea, con más frecuencia, como una importante terapia coadyuvante en el tratamiento prequirúrgico o preradiocirúrgico de las MAV, aunque en ocasiones se utiliza como modalidad única en MAV con pedículos gruesos y fistulas dures. Los nuevos desarrollos técnicos (angiografos, catéteres y materiales

embolizantes), junto con el ascenso en la curva de aprendizaje de los neurorradiólogos intervencionistas, han permitido incrementar el porcentaje de oclusiones totales y disminuir el riesgo de morbimortalidad. Se ha demostrado que la embolización endovascular, cuando se asocia o las otras modalidades, mejora el intervalo de cura de las mismas en un 25%. Los principales objetivos de la terapia endovascular son: 1. Aumentar la seguridad de la resección quirúrgica. 2. Reducir el tamaño y el volumen del nido para hacerlo susceptible de otra modalidad de tratamiento, cuando inicialmente era intratables. 3. Realizada por etapas, disminuir el riesgo del fenómeno de la ruptura de la presión de perfusión en pacientes con MAV grandes. 4. Reducir los síntomas de robo vascular en las lesiones intratables. Los agentes embolizantes más utilizados en la actualidad son el polivinil alcohol (PVA), el N-butil crioacrilato (Histoacril), los microcoil, la sutura de seda y el Onix. Probando esta última tener grandes ventajas frente a los otros materiales, por su penetración en el nido capilar.²⁵ En Honduras el Dr. Tulio Pompeyo Murillo neurocirujano intervencionista, publicó en la Revista Médica Hondureña el primer caso de Fístula Carótido Cavernosa resuelta con Terapia Endovascular.²⁶

El tratamiento quirúrgico

Las MAV se han acostumbrado a tratar microquirúrgicamente, y todavía en la actualidad constituye la modalidad de tratamiento estándar. La indicación de intervención quirúrgica debe ser siempre electiva y no de urgencia. Un procedimiento de urgencia debe realizarse sólo en presencia de un hematoma intraparenquimatoso o subdural que, por su efecto de masa, afecte a la vida del enfermo, y, en ese caso, el procedimiento sólo se encaminará a la evacuación del mismo. Existen múltiples abordajes quirúrgicos, la selección de uno en particular dependerá de la localización de la MAV y la preferencia del cirujano.²⁷ El moderno tratamiento microquirúrgico de las MAV considera como la técnica estándar a la micro disección juiciosa con electrocoagulación bipolar, bajo visión microscópica, siguiendo una resección circunferencial. La cirugía como tratamiento de las MAVs tiene el objetivo de evitar un futuro sangrado, y se ha recomendado ampliamente para el tratamiento de las MAVs de grados I-III de la clasificación de Spetzler y Martin que se encuentren en áreas quirúrgicas accesibles.²⁸ La indicación quirúrgica en los pacientes con grado IV o V sólo se concibe cuando han ocurrido hemorragias intracraneales repetidas o existe un deterioro neurológico progresivo marcado. Tiene la ventaja de ser la única modalidad de tratamiento que provee un grado de obliteración angiográfica inmediata cercana al 100%, con un intervalo de déficit neurológico temporal del 20-35% y permanente del 4-6%, y una mortalidad del 0-1 % en las MAV de menos de tres centímetros. Es importante recordar que el tratamiento de las MAV grandes y de las clasificadas como de grado IV ó V de Spetzler y Martin suele ser difícil con cualquier modalidad que se utilice y, como norma, requiere el uso combinado de las mismas o incluso un tratamiento conservador, principalmente para las últimas (Grado V).²⁹ Se ha constatado que el tratamiento quirúrgico parcial de las MAVs, no sólo no reducen el riesgo de sangrado, sino que incluso empeora su evolución, con un riesgo anual de sangrado que aumenta a 10-15%. Las MAVs en las personas de edad, no son lesiones benignas y deben seguir un tratamiento quirúrgico.³⁰

REFERENCIAS

- Fernández-Melo R, López-Flores G, Cruz-García O, Bouza-Molina W, Felipe-Morán A, Mosquera-Betancourt G, Benavides-Barbosa J. Diagnóstico de las malformaciones arteriovenosas cerebrales. *Rev Neurol* 2003; 37(9):870-8.
- Nussbaum S, Heros R, Madison M, Awasthi D, Truwit C. The pathogenesis of arteriovenous malformations: insights provided by a case of multiple arteriovenous malformations developing in relation to a developmental venous abnormality. *Neurosurgery* 1998;43:347-52.
- Stapf C, Mohr JP, Pile-Spellman J, Solomon RA, Sacco RL, Sander Connolly Jr. M. Epidemiology and Natural History of Arteriovenous Malformations. *Neurosurg focus* 2001; 11(5).
- Yanaka K, Asakawa H, Noguchi S, Matsumaru Y, Hyodo A, Anno I, Meguro K et al. Intraoperative angiography evaluation of the microsurgical clipping of unruptured cerebral aneurysms. *Neurol Med (Tokyo)* 2002;42(5):193-201.
- Rosell A, Rocca U, Chávez L, Dávila A, Palacios F. Tratamiento quirúrgico de las malformaciones vasculares arteriovenosas. *Neuro-Psiquiatría* 2001;64:407-31.
- Wilkins RH. Natural history of intracranial vascular malformations. A Review *Neurosurgery* 1986;16:421-30.
- Abdulrauf SI, Malik GM, Awad IA. Spontaneous Angiographic obliteration of cerebral arteriovenous malformation. *Neurosurgery* 1999;44:280-7.
- Patel MC, Hodgson TJ, Kemeny AA. Spontaneous obliteration of pial arteriovenous malformations: a review of 27 cases. *AJNR Am Neuroradiol* 2001;22:531-6.
- Staph C, Mohr JP, Pille-Spellman J, Solomon RA. Epidemiology and natural history of arteriovenous malformations. *Neurosurgery* 2002;19:6.
- Ghossoub M, Nataf F, Merienne L, Devaux B, Turak B, Xavier F. Caractéristiques des crises d'Épilepsie asocies aux malformations artérioveneuses cerebrales. *Neurochirurgie* 2001;47(2-3):168-76.
- Drake CG. Cerebral arteriovenous malformations: Consideration for and Experience with surgical treatment in 166 cases. *Clin Neurosurgery* 1979;26:145-208.
- Troos BT, Newton TH. Occipital lobe arteriovenous malformations: Clinical and radiological features in 26 cases with comment on Differentiation and migraine. *Arch Ophthalmol* 1956; 93:250-6.
- Millar C, Bissonnette B, Humphreys R. Cerebral arteriovenous Malformations in children. *Can J Anaesth* 1994;4:321-31.
- Meder JF, Natal F, Delvat D, Ghossoub M, Trystram D, et al. Radioanatomy of cerebral arteriovenous malformations. *Cancer Radiother* 1998;2:173-9.
- Hassler W, Gilsbach J. Results and value of immediate postoperative angiography after operation of arteriovenous malformations. *Neurosurgery* 1983;26:146.
- Terbrugge K, Scotti G, Ethier R, Melancon D, Tchang S. Computed tomography In intracranial arteriovenous malformations of the brain. *Radiology* 1977;122(2):703-5.
- Hyman RA, Gorey MT. Imaging strategies for MR of the brain. *Radiol Clin N Am* 1988;26:471-503.
- Valavanis A. The role of angiography in the evaluation of cerebral vascular malformations. *Neuroimaging Clin N Am* 1996;3(6):679-704.
- Herrero E, Jose A, Diaz F. Utilidad clínica del doppler transcraneal: Madrid: Hospital Clínico San Carlos. Unidad de Patología Cerebrovascular; 2003.
- Pietrzyk U, Herholz K, Fink G, Jacobs A. et al. An interactive technique for Three-dimensional image registration: Validation for PET, SPECT, MRI, and CT Brain studies. *J Nucl Med* 1994;35:2011-8.
- Kasliwal M, Kale S, Gupta A, Kiran N. Does hemorrhagic presentation in cerebral arteriovenous malformations affect obliteration rate after gamma knife Radiosurgery? *Clin Neurology and Neurosurgery* 2008;110(8):802-9.
- Panciani P, Fontanella M, Carlino C, Bergui M. Progressive spontaneous Occlusion of a cerebellar AVM: Pathogenetic hypothesis and review of literature. *Clinical Neurology and Neurosurgery* 2008; 210:502-10.
- Villalta J, Rubio E. Valor pronostico de la escala de Spetzler-Martin para las MAVs tratadas quirúrgicamente. *Rev Neurol* 2000;30(12):1273-6.
- Fernández-Melo R, López-Flores G, Cruz-García O, Jordán-González J, Felipe-Morán A., et al. Modalidades de tratamiento de las malformaciones Arteriovenosas cerebrales. *Rev Neurol* 2003; 37(10):975-6.
- Dehdashti A, Muster M, Reverdin A, Tribolet N, Ruefenacht D. Preoperative silk embolization of cerebral and dural arteriovenous malformations. *Neurosurg* 2001;11(5):12-6.
- Murillo T, Durón R, Vásquez O, Bu-Figueroa J, Nazar M. et al. Fistula carótido cavernosa con epilepsia: manejo mediante embolización endovascular y resección de foco epileptógeno. *Rev Med Hondur* 2007;75(3)133-7.
- Howard R, Pierre G. Grading and surgical planning for intracranial arteriovenous malformations. *Neurosurg Focus* 2001;11(5).
- Villalta J, Rubio E. Valor pronostico de la escala de Spetzler-Martin para las MAVs tratadas quirúrgicamente. *Rev Neurol* 2000;30(12):1273-6.
- Mcinerney j, Gould D, Birkmeyer j, Harbaugh R. Decision analysis for small, asymptomatic intracranial arteriovenous malformations. *Neurosurg focus* 2001;11(5).
- Harbaug K, Harbaugt R. Arteriovenous malformations in elderly patients. *Neurosurgery* 1994; 35(4):579-84.

Resumen. Arteriovenous malformations of the brain have been found in 0.6% of autopsy cases and their mortality is high. They present clinically with intracranial hemorrhages in 50% of cases. Other symptoms are headache, seizures and neurological deficits. Most patients are asymptomatic when born and start symptoms between the second and fourth decade of life. Diagnosis is done by neuroimaging studies including arteriography. AVM treatment is multidisciplinary. Current treatment includes three options with ascending level of invasion: radiosurgery, endovascular therapy (embolization), and microsurgical resection. Decision about the treatment to choose should be individualized and depends on the evolution of the lesion and the risk related to every kind of therapy. **Rev Med Hondur 2009;77(1):35-39**

Keywords: arteriovenous malformations, embolization, cerebral hemorrhage