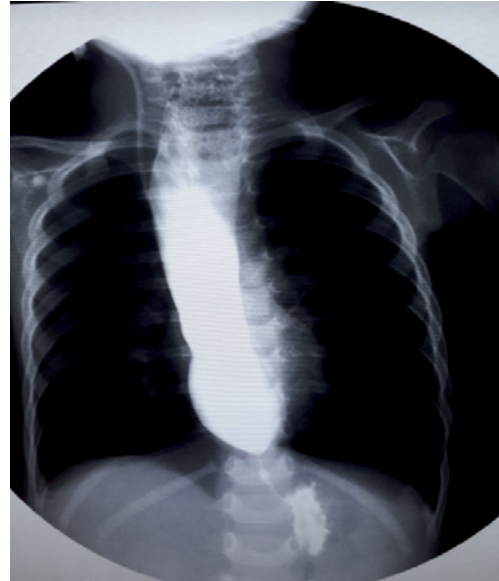
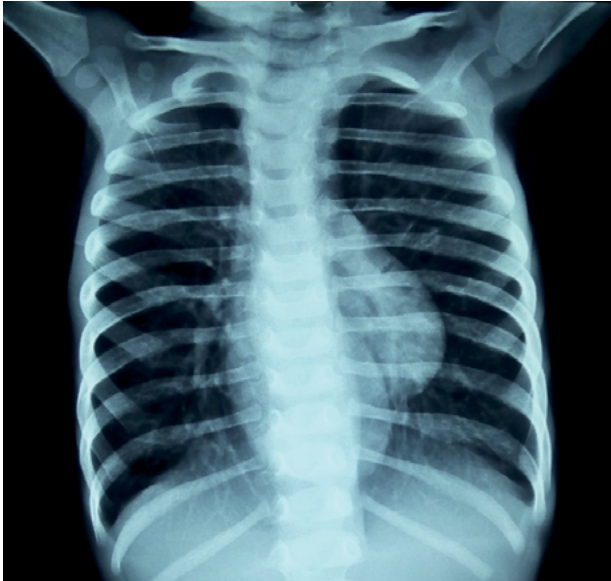

ACALASIA EN PACIENTE PEDIATRICO

Achalasia in a pediatric patient

Claudia Medina Sierra

Médico Residente de II año, Radiología e Imágenes Médicas, UNAH.



Femenina de 16 meses de edad, con historia de regurgitación de 8 meses de evolución, se recibe en la emergencia emaciada. La rayos x PA de tórax se evidencia el Signo de la doble silueta producida por la dilatación esofágica y el traslape con la silueta cardíaca. Se le realiza estudio de esofagograma donde es visible la dilatación del esófago con disminución aguda del calibre distal que, clásicamente, se ha descrito como en forma de "pico de pájaro". La acalasia es una enfermedad infrecuente en las edades pediátricas, corresponde al 10%, se caracteriza por la pérdida de la peristalsis normal del esófago distal y de la incapacidad del esfínter esofágico inferior de relajarse adecuadamente tras la deglución. El estudio con imágenes, particularmente el estudio de esófago-estómago-duodeno con medio de contraste baritado, es el test diagnóstico de elección, el cual en un 95% de los casos nos otorga un diagnóstico de certeza.

Recibido 3/2018; aceptado para publicación 6/2018.

Dirección correspondencia a: Dra. Claudia Medina Sierra

Correo electrónico: medisier@yahoo.com

Conflictos de interés. El autor declara no poseer conflictos de interés en relación a este artículo.

REFERENCIAS

1. Referencia. Errázuriz JI, De Barbieri F. Acalasia en paciente pediátrico: Reporte de caso clínico y revisión de la literatura. Revista Chilena de Radiología. Vol. 19 N° 4, año 2013; 174-176.