

IMAGEN EN LA PRÁCTICA CLÍNICA

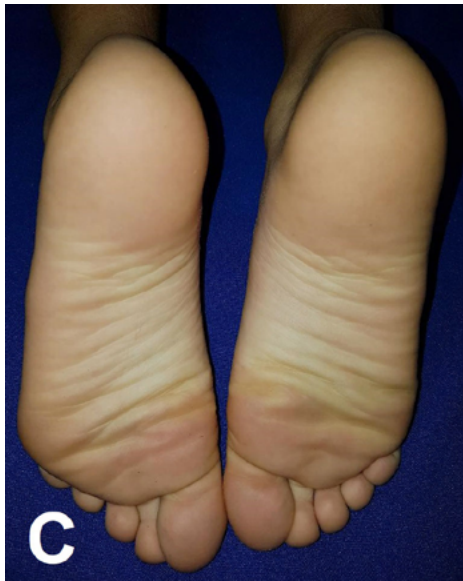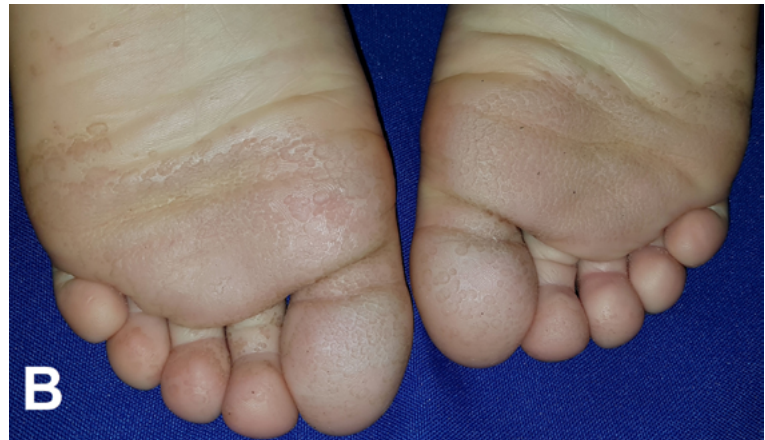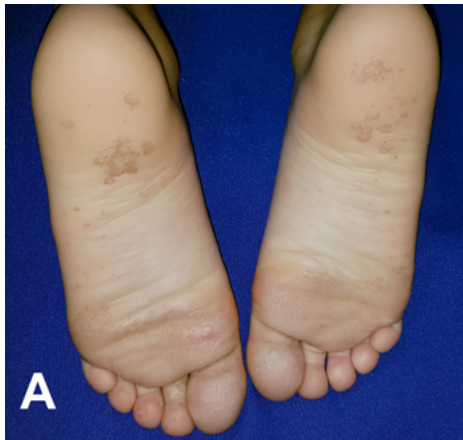
Queratolisis punctata

Queratolisis punctata

Gustavo A. Lizardo Castro,¹ Gina W. Guillén.²

¹Pediatra, Sub-especialista en Dermatología Pediátrica, Departamento de Pediatría, Servicio de Dermatología, Hospital Escuela; Universidad Nacional Autónoma de Honduras (UNAH).

²Dermatóloga, egresada del Posgrado de Dermatología, Facultad de Ciencias Médicas UNAH; Tegucigalpa, Honduras.



Masculino de 9 años de edad, procedente de Morocelí, El Paraíso con lesiones en plantas de ambos pies de 1 mes de evolución, caracterizadas por depresiones crateriformes superficiales de color marrón, malolientes, localizadas principalmente en tercio anterior de plantas y orfejos, asociadas a hiperhidrosis (Figura A, B). Refirió uso cotidiano de calzado cerrado y práctica de deportes. Se manejó con medidas higiénicas, hidróxido de aluminio al 20% por las noches durante 3 semanas y clindamicina tópica dos veces al día por 4 semanas (Figura C). La queratolisis punctata es una infección bacteriana superficial del estrato córneo, no inflamatoria y asintomática. El agente causal más frecuente es *Corynebacterium spp.* siendo más frecuente en hombres de zonas tropicales. Típicamente presenta lesiones pequeñas, crateriformes, de 1 a 10 mm de diámetro, húmedas y olor desagradable, confundiendo con infecciones fúngicas. Afecta zonas de presión y fricción en los pies, usualmente asociadas con hiperhidrosis, higiene deficiente y obesidad. La triada clínica que define esta patología es: presencia de lesiones crateriformes, humedad y bromhidrosis. El diagnóstico se establece con el cuadro clínico y la identificación del agente causal. El tratamiento está encaminado a disminuir los factores predisponentes, uso de antibióticos y mejorar los hábitos higiénicos.

Recibido: 16-12-2019 Aceptado para publicación 01-02-2021

Dirección para correspondencia: Dr. Gustavo Lizardo

Correo electrónico: glizardoc@yahoo.com

Declaración de relaciones y actividades financieras y no financieras y conflictos de interés: ninguno.