

## Síndrome de Embolia Grasa: Presentación de caso

*Fat embolism syndrome: Case presentation*

Rubén Eduardo Zepeda Valladares,<sup>1</sup> Luis Enrique Dubón Santos,<sup>2</sup> Luz Enid Erazo Fino.<sup>3</sup>

<sup>1</sup>Médico Especialista en Ortopedia y Traumatología; Hospital Santa Teresa;

<sup>2</sup>Médico Especialista en Medicina Interna; Hospital del Valle;

<sup>3</sup>Médico General y Cirujano; Hospital Santa Teresa; Comayagua, Honduras.

**RESUMEN. Antecedentes:** Embolismo graso se presenta en la mayor parte de los casos en fractura de huesos largos, sólo una fracción presentará síndrome de embolia grasa caracterizado por cuadro respiratorio, patrón petequeal característico, alteraciones neurológicas, fiebre, taquicardia, taquipnea y otras; con tratamiento de soporte remite aproximadamente en una semana, sin secuelas posteriores. **Descripción del caso clínico:** Masculino, 86 años con fractura expuesta de tibia con colocación de clavo intramedular con rosca antes de 12 horas en Hospital privado; que posterior a las 12 horas de evolución inicia cuadro caracterizado por alteraciones neurológicas: desorientación, irritabilidad, agitación y delirio, acompañado de alteraciones respiratorias: disnea e hipoxemia (SaO<sub>2</sub>:80%, con rash petequeal en tórax anterior, roncus en ambos campos pulmonares, trombocitopenia, anemia y CPK elevadas; referido a centro hospitalario de segundo nivel a las 24 horas después de la cirugía; diagnosticado con síndrome de embolia grasa, el cual remite con tratamiento de soporte en seis días. **Conclusiones:** El caso presentado de un paciente masculino en edad considerada de relativo bajo riesgo para síndrome de embolia grasa, en el cual fueron instauradas medidas de prevención tempranas por severidad del cuadro, con mejora y resolución de éste sin secuelas; contribuyendo este caso a demostrar que aún es necesario disponer de conocimiento sobre los mecanismos íntimos de la patogenia de síndrome de embolia grasa.

**Palabras clave:** Complicaciones posoperatorias, Embolia grasa, Fijación de fractura, Fracturas de la tibia, Trombosis.

## INTRODUCCIÓN

El embolismo graso (EG) se define como la presencia de glóbulos de grasa central en el sistema circulatorio siendo usualmente asintomática, cuando induce síntomas clínicos se denomina síndrome de embolismo graso (SEG) como el grupo de características clínicas asociadas.<sup>1,2</sup> Descrito originalmente por Zenker (1862) y correlacionado con fracturas por Wagner (1865), Von Bergman (1873) realiza el diagnóstico y reporta sus hallazgos.<sup>3,4</sup> La principal etiología es el trauma automovilístico, laborales, deportivos, y ancianos más susceptibles a fracturas patológicas, se relaciona con movimiento de fragmentos inestables de hueso y uso de clavo intramedular con rosca;<sup>3,5</sup> entre otras causas están artroplastia, liposucción, toma de muestra de médula ósea, distrofia muscular de Duchenne, necrosis medular por anemia de células falciformes e incluso trauma contuso extenso.<sup>2,6</sup>

En 50%-90% de casos de fractura de huesos largos habrá EG, la incidencia de SEG se presentará en 0.12% de todas las fracturas de fémur, tibia, pelvis, costillas, húmero, radio o ulna; el riesgo es cuatro veces mayor en el sexo masculino y en el grupo de edad de 10-40 años versus >40 años (0.37% versus 0.05%); aquellos pacientes con fracturas múltiples tienen una mayor incidencia comparado con los que tienen fracturas aisladas de tibia o peroné (0.3%) y fémur (0.06%); y menor en la fractura abierta que en las cerradas.<sup>3</sup> La patogenia se relaciona con el paso de émbolos de grasa a la circulación venosa con bloqueo de vasos pulmonares, cutáneos o cerebrales, generando una reacción inflamatoria/trombótica con producción de fibrina y agregación plaquetaria, secuestro capilar y coagulopatía regional.<sup>1,2</sup>

En 75% de casos se presentará en las primeras 12 horas anomalías respiratorias con hipoxemia, taquipnea y disnea, pudiendo llegar a Síndrome de distrés respiratorio del adulto (SDRA) entre las 48-72 horas de iniciado el cuadro. El rash petequeal se presenta en 20%-60% de casos en área como tórax anterior, mucosa oral, conjuntiva, cuello y axilas entre 24-48 horas desde el trauma, resolviendo entre 1-7 días. En 86% de casos hay alteración neurológica no específica, variando desde somnolencia, confusión e irritabilidad a convulsiones y coma, en ocasiones con déficit focal, usualmente resolviéndose con la mejoría general del paciente; otras manifestaciones pueden ser fiebre, isquemia miocárdica/infarto, *cor pulmonale*, hipotensión, retinopatía, ictericia, oliguria o anuria, lipiduria, anemia,

Recibido: 15-10-2018 Aceptado para publicación 08-02-2021

Dirección para correspondencia: Dra. Luz Enid Erazo Fino

Correo electrónico: [erazofino@yahoo.es](mailto:erazofino@yahoo.es)

Declaración de relaciones y actividades financieras y no financieras y conflictos de interés: ninguno.

trombocitopenia, anormalidades de la coagulación y choque obstructivo.<sup>2</sup>

El diagnóstico es por exclusión, debiendo descartarse sepsis, síndrome de respuesta inflamatoria sistémica, embolismo pulmonar o trauma encefálico; entre las pruebas de laboratorio se incluyen gases arteriales y hemograma. Puede presentarse lipiduria, oliguria o anuria, la radiografía de tórax muestra infiltrados bilaterales difusos en parche, consolidación aérea, en 30%-50% de casos y puede ser útil para monitoreo.<sup>2</sup> La Tomografía axial computarizada de tórax se considera el mejor recurso de imagen en Síndrome de embolismo graso así como imagen por resonancia magnética cerebral para identificación de émbolos.<sup>2</sup> Aunque no hay acuerdo general sobre el diagnóstico, entre los sistemas de clasificación más aceptados están el de Gurd & Wilson, Lindeque et al y la de Schonfeld et al,<sup>1,7</sup> (Cuadro 1).

No hay tratamientos definitivos o específicos de SEG, solamente manejo de soporte; entre los recursos terapéuticos están los corticoesteroides a baja dosis para disminuir el riesgo de SEG y de hipoxia,<sup>1,8</sup> aunque la evidencia disponible no permite concluir al respecto es una práctica usual.<sup>9</sup> Las principales complicaciones están el síndrome de distrés respiratorio del adulto; daño pulmonar agudo, síndrome de respuesta inflamatoria sistémica y síndrome de falla multiorgánica.<sup>2</sup> La prevención consiste en estabilización hemodinámica y de la fractura antes de las 10 horas, aunque en trauma múltiple debe ser antes de las 24 horas, así como el uso de clavo intramedular sin rosca y huecos de ventilación.<sup>1,2</sup> La tasa de mortalidad por SEG oscila entre 5%-15%, posiblemente está relacionada con que muchos de estos pacientes son politraumatizados y/o presentan comorbilidad que contribuyen al riesgo de mortalidad.<sup>1</sup> Siendo el objetivo

de este artículo el de describir las características del síndrome de embolia grasa en pacientes con fractura expuesta para el conocimiento de dicha enfermedad.

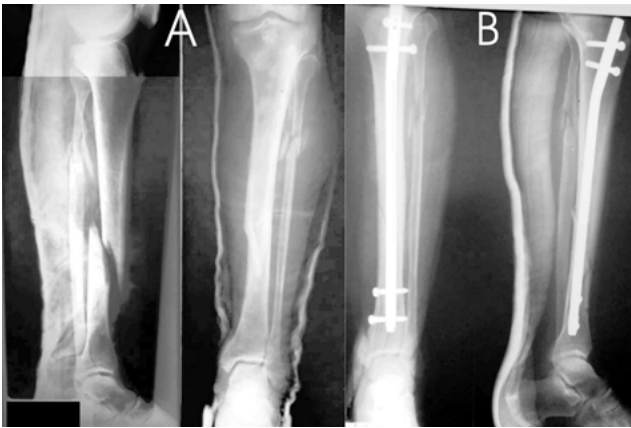## PRESENTACIÓN DEL CASO CLÍNICO

Paciente masculino de 86 años procedente de Marcala, La Paz, con historia de fractura expuesta III de diáfisis media de tibia izquierda, que fue atendido en Hospital privado y antes de las 12 horas de evolución de la fractura se colocó clavo intramedular con rosca. En la Figura. 1A se muestra imagen radiográfica prequirúrgica con fractura oblicua larga de diáfisis media de tibia y en la Figura.1B, la radiografía control postquirúrgica con clavo intramedular de tibia.

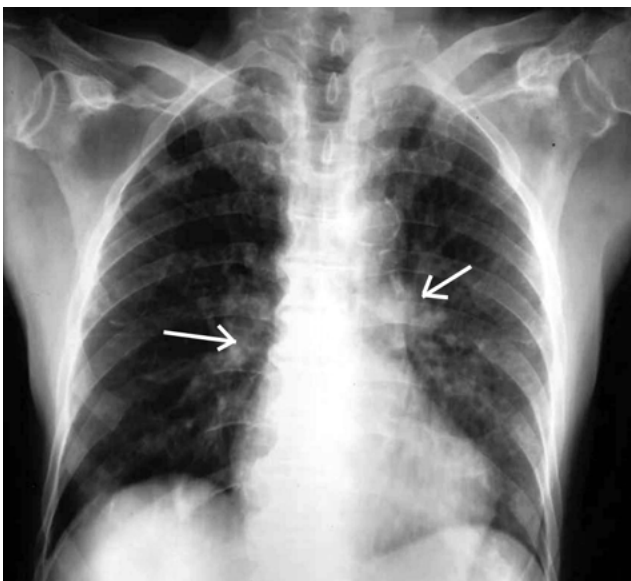
A las 12 horas de evolución de la fractura el paciente inicio con alteraciones neurológicas: desorientación, irritabilidad, agitación y delirio, acompañado de alteraciones respiratorias: disnea e hipoxemia, y fue referido a centro hospitalario de segundo nivel a las 24 horas después de la cirugía. Refirió antecedente personal de arritmia cardíaca y manejado con Ácido Acetil Salicílico (100 mg/día) y Nevibolol. Al examen físico se encontraba afebril (Temperatura 37°C), presento somnolencia, confusión, desorientado, con hipoxemia (SaO<sub>2</sub>:80%), disnea moderada, se auscultaron roncus en ambos campos pulmonares, rash petequial en tórax anterior, miembro afectado inmovilizado con pulsos perceptibles, buen llenado capilar, sin edema, no había signos de isquemia cardíaca, presión arterial 120/60 mmHg, frecuencia cardíaca 85 por minuto, frecuencia respiratoria 15 por minuto, con hematuria macroscópica. Se solicitó interconsulta con especialistas en ortopedia y medicina interna,

**Cuadro 1. Clasificación diagnóstica de Síndrome de Embolia Grasa** (adaptado de referencia 3).

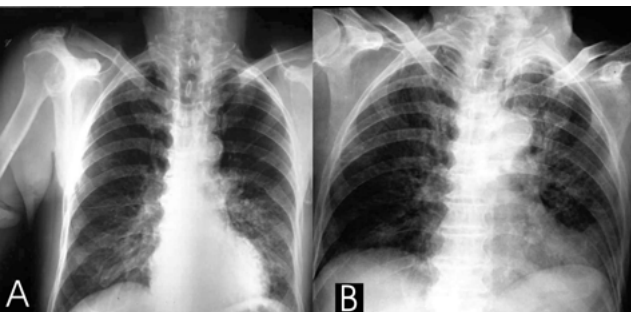
Criterios	Características
Gurd & Wilson (SEG=1 criterio mayor más 4 menores más microglobulinemia grasa)	<p><b>Criterios mayores</b></p> <ul style="list-style-type: none"> <li>Insuficiencia respiratoria</li> <li>Afectación cerebral</li> <li>Rash Petequial</li> </ul> <p><b>Criterios menores</b></p> <ul style="list-style-type: none"> <li>Fiebre</li> <li>Taquicardia</li> <li>Cambios retinianos</li> <li>Ictericia</li> <li>Alteración renal (anuria/oliguria)</li> <li>Trombocitopenia (caída de 50% desde la admisión)</li> <li>VES elevado</li> <li>Macroglobulinemia grasa</li> </ul>
Síndrome de Embolismo Graso (SEG= 5 o más puntos) (Schonfeld et al)	<ul style="list-style-type: none"> <li>Petequias difusas (5 puntos)</li> <li>Infiltrados alveolares (4 puntos)</li> <li>Hipoxemia (&lt;70 mmHg) (3 puntos)</li> <li>Confusión (1 punto)</li> <li>Fiebre 38°C</li> <li>Frecuencia cardíaca &gt;120/minuto</li> <li>Frecuencia respiratoria &gt;30/minuto</li> </ul>
Criterios de Lindeque et al (SEG= Fractura de fémur +/- fractura de tibia + 1 característica)	<ul style="list-style-type: none"> <li>PaO<sub>2</sub> sostenida &lt;60 mmHg</li> <li>PaO<sub>2</sub> sostenida PaCO<sub>2</sub> &gt;55 mmHg o pH&lt;7.3</li> <li>Frecuencia respiratoria sostenida &gt;35/min aún después de sedación adecuada</li> <li>Aumento de trabajo respiratorio categorizado como disnea, uso de músculos accesorios, taquicardia y ansiedad</li> </ul>



**Figura 1.** Radiografía pre y postquirúrgica de fractura de tibia. (A) Fractura oblicua larga de diáfisis media de tibia. (B) Radiografía control con clavo intramedular de tibia.



**Figura 2.** Radiografía de tórax prequirúrgica al ingreso en su primer día. Se observan infiltrados algodonosos.



**Figura 3.** Evolución Radiográfica de Tórax. (A) Radiografía tórax postquirúrgica al segundo día. (B) Radiografía control al cuarto día. Ambas imágenes normales.

agregándose al diagnóstico de fractura expuesta III de diáfisis media de tibia izquierda, el de Síndrome de embolia grasa (SEG). En la evaluación laboratorial inicial del 28 agosto 2018 se encontró: neutrofilia (75.6%; valor de referencia 50-70%),

linfopenia (9.1%; valor de referencia 25-40%), conteo elevado de monocitos (14.0%; valor de referencia 3-12%), anemia (glóbulos rojos 3.72 millones/mm<sup>3</sup>; valor de referencia 4.5-5.5 millones/mm<sup>3</sup>; hemoglobina 10.9 gr/dL; valor de referencia 14-17.5 gr/dL, hematocrito 32.6 vol%, valor de referencia 41-53 vol%); Tiempo de Protrombina elevado (19 segundos; valor de referencia 11-16"), trombocitopenia (110,000 plaquetas/uL; valor de referencia 150,000-450,000 u/L) y dímero D (2.2 ug/ml, valor de referencia 0-500 ug/ml); Creatina fosfocinasa elevada (898 u/L; valor de referencia 24-195 u/L), amonio sérico normal (24 umol/L; valor de referencia 11-35 umol/L), creatinina elevada (1.2 mg/dl; valor de referencia 0.6-1.1 mg/dl) y tasa de filtración glomerular (61 ml/min), sin alteraciones electrolíticas. Sin hallazgos patológicos en tomografía cerebral; radiografía de tórax muestra infiltrado pulmonar bilateral difuso en parche (Figura 2).

Se instauraron medidas de soporte con líquidos (Solución Salina Normal 0.9%, Hartman), administración de oxígeno, manejo de agitación (Midazolam 5 mg/Intravenosa), anticoagulación (enoxaparina), dexametasona, antiinflamatorios y antibióticos (Cefalotina IV + Amikacina), dexametasona, se agrega Bromuro de Ipratropio, N-acetilcisteína, kinesioterapia y aspiración de secreciones. En el segundo día de estancia se omitió Cefalotina y se inició Ceftazidima por riesgo de necrosis en el área de fractura, se realizó diagnóstico por medio de ultrasonido renal y de vías urinarias que reportó hipertrofia prostática benigna grado IV y se visualizó un coágulo pequeño intravesical. También se obtuvo imagen radiográfica de tórax normal (Figura 3A). Al examen físico presentó: Glasgow 11/15, escasos crépitos izquierdos, se continúa Midazolam, se sustituye diclofenaco por dexketoprofeno IV cada 8 horas. Al tercer día de admisión se encontró al paciente consciente, orientado ligeramente somnoliento, con escasos crépitos basales y mejorando, persistiendo la linfopenia y sin neutrofilia. Al final del cuarto día intrahospitalario la evolución fue satisfactoria tanto neurológica como respiratoria, con reporte de radiografía de tórax control sin ninguna alteración (Figura. 3B). Se decidió alta a los seis días intrahospitalarios con citas de seguimiento en consulta externa, en donde fue evaluado a las dos semanas sin complicaciones ni secuelas.

## DISCUSIÓN

El SEG a pesar de ser relativamente poco frecuente, sin tratamiento de soporte temprano puede ser fatal con tasas de mortalidad variable (5-15%) que es influenciada por numerosos factores; el mayor riesgo se encuentra en el grupo de edad de 10-40 años, sin embargo, algunos estudios han reportado, casos en pacientes mayores de 40 años,<sup>3,4,9</sup> lo que coincide con el caso presentado que es relativamente raro ya que el paciente tenía 86 años. La fractura de tibia fue estabilizada tempranamente (antes de las 12 horas), que a la vez es uno de los factores más importantes para disminuir el riesgo de SEG; sin embargo aún no hay acuerdo sobre el momento adecuado para realizar la estabilización hemodinámica y colocación de clavos para obtener el mejor efecto preventivo.<sup>1,2</sup> En este caso el autor (especialista) está de acuerdo con la intervención temprana, es

decir antes de las 12 horas para prevenir complicaciones, específicamente el síndrome de embolia grasa.

Para el diagnóstico del paciente que se estudia por sospecha de SEG, se utilizan las clasificaciones de Gurd & Wilson, siendo esta una de las más referidas en la literatura, sin embargo algunos de sus criterios menores son pruebas de laboratorio, así como exámenes realizados por especialistas, lo que dificulta su aplicación en nuestro medio; un ejemplo de esto es la disponibilidad de evaluación retiniana así como la identificación de microglobulinemia grasa.<sup>3</sup> En el caso descrito en este trabajo, esta clasificación no podría ser aplicada por esos motivos, mostrándose más accesible la clasificación de Schonfeld et al, en la que se determina un puntaje total de trece en el caso del paciente, la sumatoria es superior al puntaje de 5 requerido para el diagnóstico de SEG.<sup>9</sup>

Estos sistemas de clasificación no incluyen imágenes de Tomografía o Resonancia Magnética, así como valores de laboratorio como SaO<sub>2</sub>/PaO<sub>2</sub>, que algunos aducen pueden asegurar de forma aún más temprana el diagnóstico y manejo, agregándose así la clasificación de Lindeque et al, que incluye valores de laboratorio, aunque aún no de imagen como Tomografía/Resonancia magnética, utilizadas con mayor frecuencia para el diagnóstico diferencial, especialmente si existe un cuadro neurológico acompañante, como sucedió en el caso presentado; a pesar de esto, para los autores, en el país la clasificación de Schonfeld et al. aún es la que se adapta al contexto nacional de recursos laboratoriales y de imagen a nivel hospitalario, ya sea público o privado.

No obstante el diagnóstico clínico de SEG, se basa en la tríada que incluye manifestaciones respiratorias, neurológicas y cutáneas,<sup>4,10</sup> aunque la presentación de anomalías respiratorias y neurológicas son las más frecuentes;<sup>5,11</sup> lo que coincidió en el caso estudiado que presentó petequias en tórax anterior, disnea e hipoxemia inicial con crépitos bilaterales confirmados por radiografía de tórax, con resolución paulatina del cuadro neurológico al remitir el cuadro respiratorio;<sup>1,9</sup> evolucionando desde agitación episódica con somnolencia hasta lograr estado de consciencia normal.

Aunque los recursos de imagen son de utilidad, no hay ninguno específico, así pues la placa de tórax demostró infiltrados bilaterales difuso en parches, que se relacionan con distrés respiratorio, sin embargo también deben diferenciarse de hemorragia pulmonar o edema pulmonar; en algunos casos la radiografía es normal,<sup>9</sup> y tomografía negativa, aunque el paciente presente alteraciones neurológicas,<sup>12</sup> lo que coincide con el caso presentado, que se encontró infiltrado difuso bilateral que aunado a la tomografía cerebral normal, presentaba alte-

raciones neurológicas esto permitió establecer el diagnóstico diferencial, la Imagen por resonancia magnética aunque con resultados prometedores, aún no ha demostrado utilidad práctica, y el ultrasonido que reporto pequeño coágulo intravesical.<sup>2,9</sup>

Una de las mayores controversias, son las medidas de prevención, que pueden ser quirúrgicas y farmacológicas; entre las quirúrgicas como se mencionó está la estabilización temprana antes de las 12 horas desde el momento de la fractura, tal como sucedió en este paciente.<sup>2,13</sup> El manejo con líquidos se inicia 24 horas después de la cirugía, lo que podría haber influido en el riesgo de SEG. Entre los recursos farmacológicos están la administración de corticosteroides, que se realizan por vía intramuscular o intravenosa, planteándose que la reducción de la inflamación, hemorragia perivascular y edema podría beneficiar al paciente con deterioro en la función pulmonar; aunque aún hay controversia al respecto,<sup>9,14</sup> sugiriéndose las formas inhaladas por su seguridad, entre estas la Ciclesonida, que es un corticosteroide inhalado con demostrado potencial sobre la reducción en la incidencia clínica de SEG y mejora en la oxigenación, con efecto sobre el parénquima pulmonar y efectos mínimos sobre el cortisol, con absorción sistémica despreciable, aunque se necesita de más evidencia para concluir al respecto.<sup>8</sup>

La utilidad de inducir anticoagulación aún está en discusión,<sup>7</sup> la administración depende del balance riesgo beneficio realizado por el clínico; en este paciente se administró enoxaparina subcutánea. Los criterios para prescribir otras medidas de soporte se basaron en la presentación de anomalías correspondientes así, por ejemplo, para los episodios de agitación se administró Midazolam, oxígeno por bigotera y otros tal como han sido descrito en otros artículos.<sup>15,16</sup>

## CONCLUSIÓN

El caso mostró particularidades con respecto a que se presentó en un paciente masculino en edad considerada de relativo bajo riesgo para síndrome de embolia grasa, en el cual fueron instauradas medidas de prevención tempranas por severidad del cuadro, con mejora y resolución del cuadro sin secuelas, no obstante, este caso contribuye a demostrar que aún es necesario disponer de conocimiento sobre los mecanismos íntimos de la patogenia de SEG.

## CONTRIBUCIONES

Todos los autores participaron de manera equitativa en la concepción de la presentación del caso clínico y el desarrollo del manuscrito. Todos los autores aprobaron la versión final del artículo.

## REFERENCIAS

1. Hershey K. Fracture complications. Crit Care Nurs Clin North Am. [Internet] 2013 [citado Jun 2018] ;25(2):321-31. Disponible en: <http://www.ncbi.nlm.nih.gov/pubmed/23692947>
2. Fukumoto LE, Fukumoto KD. Fat embolism syndrome. Nurs Clin North Am. [Internet] 2018 [citado Ene 2019] ;53(3):335-47. Disponible en: <http://www.ncbi.nlm.nih.gov/pubmed/30100000>
3. Akhtar S. Fat embolism. Anesthesiol Clin. [Internet] 2009 [citado Dic 2018];27(3):533-50. Disponible en: <http://www.ncbi.nlm.nih.gov/pubmed/19825491>
4. Miller P, Prahlow JA. Autopsy diagnosis of fat embolism syndrome. Am J Forensic Med Pathol. [Internet] 2011 [citado Jun 2018];32(3):291-9. Disponible en: <http://www.ncbi.nlm.nih.gov/pubmed/21817869>
5. Filomeno L, Carelli C, Figueredo N, Pessoa T, Martins M. Fat embolism: A review for current orthopaedics practice. Acta Ortop Bras [Internet]. 2005 [citado Ene 2018];13(4):196-208. Disponible en: <https://doi.org/10.1590/S1413-78522005000400010>.
6. Li S, Zou D, Qin Z, Liu N, Zhang J, Li Z, et al. Nonfracture-associated pulmonary fat embolism after blunt force fatality: case report and review of the literature. Am J Forensic Med Pathol. [Internet] 2015 [citado Ago 2018];36(2):61-5. Disponible en: <http://www.ncbi.nlm.nih.gov/pubmed/25651164>
7. Dunn RH, Jackson T, Burlew CC, Pieracci FM, Fox C, Cohen M, et al. Fat emboli syndrome and the orthopaedic trauma surgeon: lessons learned and clinical recommendations. Int Orthop. [Internet] 2017 [citado Ene 2018];41(9):1729-34. Disponible en: <http://www.ncbi.nlm.nih.gov/pubmed/28555248>
8. Sen RK, Tripathy SK, Krishnan V. Role of corticosteroid as a prophylactic measure in fat embolism syndrome: a literature review. Musculoskeletal Surg. [Internet] 2012 [citado Jun 2018] ;96(1):1-8. <http://www.ncbi.nlm.nih.gov/pubmed/21773697>
9. Uransilp N, Muengtawepongsa S, Chanalithichai N, Tammachote N. Fat Embolism Syndrome: A Case Report and Review Literature. Cas Rep Med. [Internet] 2018 [citado Ene 2019];2018:1-6. Disponible en: <http://www.ncbi.nlm.nih.gov/pubmed/29853905>
10. Bederman S, Bhandari M, McKee M, Schemistsch E. Do corticosteroids reduce the risk of fat embolism syndrome in patients with long-bone fracture? A meta-analysis. J Can Chir. [Internet] 2009 [citado Jun 2018];52(5):386-93. Disponible en: <https://www.ncbi.nlm.nih.gov/pmc/articles/PMC2769117/pdf/0520386.pdf>
11. Blokhuis T, Pape H, Frölke J. Timing of definitive fixation of major long bone fractures: Can fat embolism syndrome be prevented? Injury, Int J Care Injured. [Internet] 2017 [citado Feb 2018];485:S3-S6. Disponible en: <http://dx.doi.org/10.1016/j.injury.2017.04.015>
12. De Froda S, Klinge S. Fat Embolism Syndrome With Cerebral Fat Embolism Associated With Long-Bone Fracture. Am J Orthop. [Internet] 2016 [citado Feb 2018];E515-E21. Disponible en: [www.amjorthopedics.com](http://www.amjorthopedics.com)
13. Liu XY, Jiang M, Yi CL, Bai XJ, Hak DJ. Early intramedullary nailing for femoral fractures in patients with severe thoracic trauma: A systematic review and meta-analysis. Chinese Journal of Traumatology [Internet] 2016 [citado Jun 2018];19(3):160-3. Disponible en: <http://www.ncbi.nlm.nih.gov/pubmed/27321297>
14. Balogh ZJ, Reumann MK, Gruen RL, Mayer-Kuckuk P, Schuetz MA, Harris IA, et al. Advances and future directions for management of trauma patients with musculoskeletal injuries. Lancet. [Internet] 2012 [citado Jun 2018];380(9847):1109-19. Disponible en: <http://www.ncbi.nlm.nih.gov/pubmed/22998720>
15. Aparicio G, Soler I, Lopez-Duran L. Fat embolism syndrome after nailing an isolated open tibial fracture in a stable patient: a case report. BMC Research Notes. [Internet] 2014 [citado Ene 2018];7:237-41. Disponible en: <http://www.ncbi.nlm.nih.gov/pubmed/24731759>
16. Ahmadzai H, Campbell S, Archis C, Clark WA. Fat embolism syndrome following percutaneous vertebroplasty: a case report. Spine J. [Internet] 2014 [citado Jun 2018];14(4):e1-5. Disponible en: <http://www.ncbi.nlm.nih.gov/pubmed/24314905>

**ABSTRACT. Background:** Fat embolism occurs in most cases in fracture of long bones, only a fraction will present Fat Embolism Syndrome characterized by respiratory symptoms, characteristic petechial pattern, neurological alterations, fever, tachycardia, tachypnea, and others; with support treatment it remits approximately in a week and without subsequent sequelae. **Clinical case description:** Male, 86 years with exposed tibial fracture with placement of intramedullary nail with thread before 12 hours; and that after 12 hours of evolution begins a picture characterized by neurological alterations: disorientation, irritability, agitation and delirium, accompanied by respiratory alterations: dyspnea and hypoxemia (SaO<sub>2</sub>: 80%, with petechial rash in the anterior thorax, rhonchi in both lung fields, thrombocytopenia, anemia and elevated CPK, referred to a second level hospital center at 24 hours after surgery, diagnosed with fat embolism syndrome, which remits with supportive treatment in six days. **Conclusions:** The case presented of a patient male patient of age considered of relative low risk for fat embolism syndrome, in which early prevention measures were instituted due to severity of the picture, with improvement and resolution of the same without sequelae, contributing this case to demonstrate that it is still necessary to have knowledge about the intimate mechanisms of the pathogenesis of fat embolism syndrome.

**Keywords:** Embolism fat, Fracture fixation, Postoperative complications, Thrombosis, Tibial fractures.