

## IMAGEN EN LA PRÁCTICA CLÍNICA

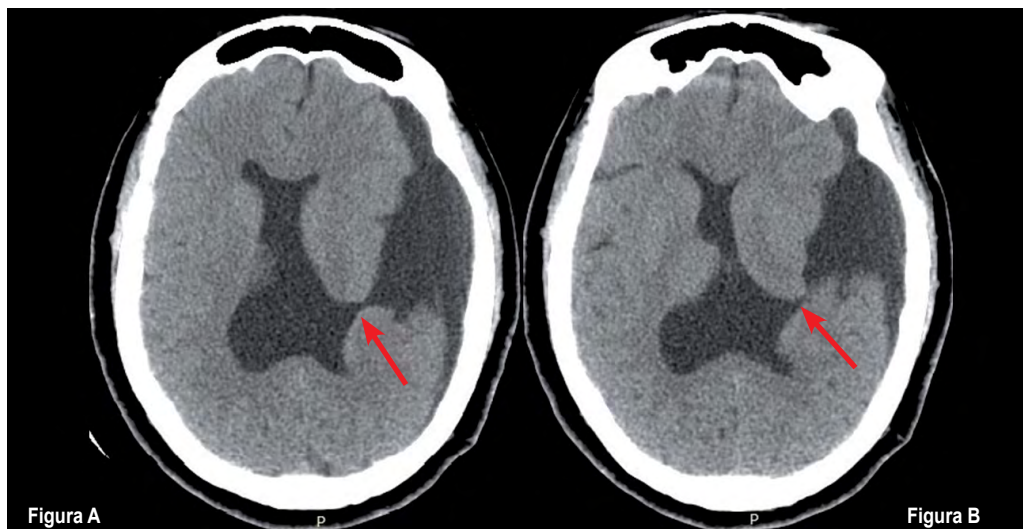
## Esquizencefalia de labio abierto: a propósito de un caso

*Open lip Schizencephaly: about a case*

Juan Ángel Méndez<sup>1</sup>  <https://orcid.org/0000-0001-7495-2598>, Helena C. Zelaya Hernández<sup>2</sup>  <https://orcid.org/0000-0002-9214-0734>

<sup>1</sup>Secretaría de Salud, Hospital Escuela; Universidad Nacional Autónoma de Honduras (UNAH), Facultad de Ciencias Médicas (FCM), Posgrado de Neurocirugía.

<sup>2</sup>UNAH, FCM, Posgrado de Neurocirugía, Cohorte 2021-2025; Tegucigalpa, Honduras.



Femenina de 33 años, con antecedente de epilepsia, 14 años de evolución, presenta cefalea desde hace un mes, occipital, intensidad 10/10 según Escala Visual Analógica, sin irradiación, opresiva, además pérdida de fuerza en hemisferio derecho con una semana de evolución; examen neurológico revela: Escala de Glasgow 15 puntos, sin alteración en nervios craneales ni en reflejos osteotendinosos; fuerza 4+ en hemisferio derecho según Escala de Fuerza. Tomografía axial computarizada muestra separación del parenquima cerebral. La fisura (flecha roja) conecta completamente la cavidad del ventrículo lateral izquierdo con el espacio subaracnoideo (Figura A y B). La esquizencefalia, es el trastorno de migración neuronal más frecuente, multifactorial, entre ellas la alteración en la formación embriológica vascular de la corteza cerebral. Su prevalencia es baja, siendo la de labio abierto la más común, caracterizada por invaginación de las cisuras de la corteza cerebral separadas entre sí por líquido cefalorraquídeo, causando comunicación del ventrículo lateral con el espacio subaracnoideo.<sup>1</sup> La presentación clínica varía desde asintomática hasta epilepsia en adolescencia o adultez, déficit motor y cognitivo. El diagnóstico es radiológico, tratamiento es sintomático con rehabilitación. El pronóstico dependerá del grado de afectación neurológica y la prevención es a través de factores protectores durante la gestación.<sup>2</sup>

### DETALLES DE AUTOR(ES)

Juan Ángel Méndez, Médico Especialista en Neurocirugía; jumendez18@yahoo.com

Helena C. Zelaya Hernández, Médica Residente de segundo año, Posgrado de Neurocirugía; helena.zelaya@gmail.com

### REFERENCIAS

- Betharte-Sotomayor Y, Céspedes-Rodríguez R, Marrero-Abreu A, Zayas-Suárez E. Reporte de un caso atípico de esquizencefalia de labio abierto. AMC [Internet]. 2020 [citado 17 enero 2022];24(4):e6784. Disponible en: [http://scielo.sld.cu/scielo.php?script=sci\\_arttext&pid=S1025-02552020000400013](http://scielo.sld.cu/scielo.php?script=sci_arttext&pid=S1025-02552020000400013)
- Herrera Ortiz AF, Ortiz Sandoval HE. Esquizencefalia de labio abierto: Reporte de un Caso. Rev Cuarzo [Internet]. 2021 [citado 17 enero 2022];26(2):27-9. Disponible en: <https://revistas.juanncorpas.edu.co/index.php/cuarzo/article/view/510>

Recibido: 19-07-2021 Aceptado: 31-01-2022 Primera vez publicado en línea: 17-03-2022

Dirigir correspondencia a: Dra. Helena Zelaya

Correo electrónico: helena.zelaya@gmail.com

RELACIONES Y ACTIVIDADES FINANCIERAS Y NO FINANCIERAS: Ninguno

DECLARACIÓN DE CONFLICTOS DE INTERÉS: Ninguno

Forma de citar: Méndez JA, Zelaya HC. Esquizencefalia de labio abierto: a propósito de un caso. Rev Méd Hondur. 2022; 90 (1): xx-xx. DOI: <https://doi.org/10.5377/rmh.v90i1.13647>

© 2021 Autor(es). Artículo de acceso abierto bajo la licencia <https://creativecommons.org/licenses/by/4.0/deed.es> 