



IMAGEN EN LA PRÁCTICA CLÍNICA

Método de Baermann y el diagnóstico de estrogiloidiasis

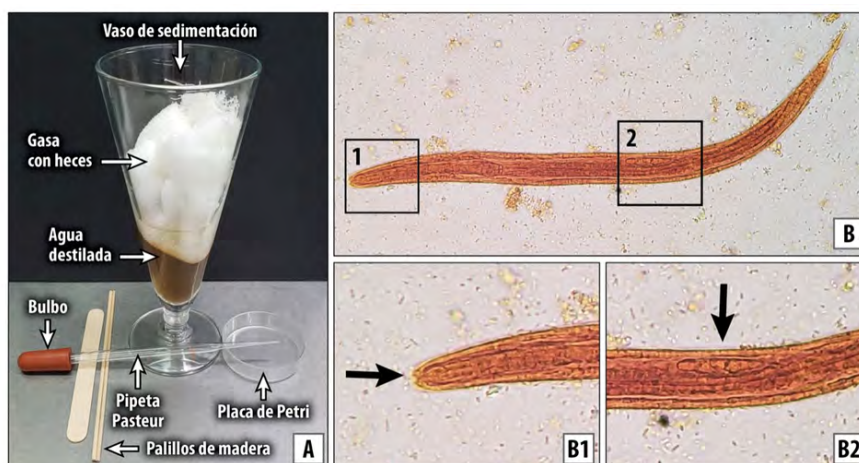
Baermann method and the diagnosis of strongyloidiasis

Jorge García¹⁻³  <https://orcid.org/0000-0002-2217-9721>, Jackeline Alger¹⁻³  <https://orcid.org/0000-0001-9244-0668>.

¹Secretaría de Salud, Hospital Escuela, Departamento de Laboratorio Clínico, Servicio de Parasitología, Tegucigalpa, Honduras.

²Instituto de Enfermedades Infecciosas y Parasitología Antonio Vidal (IAV), Tegucigalpa, Honduras.

³Asociación Hondureña de Parasitología (AHPA), Tegucigalpa, Honduras.



La parasitosis por *Strongyloides stercoralis* tiene amplia distribución en países de bajos y medianos ingresos. La mayoría son infecciones crónicas y generalmente asintomáticas; sin embargo, en pacientes inmunosuprimidos (drogas inmunosupresoras incluyendo corticosteroides, malignidades, desnutrición, alcoholismo, etc.), existe el riesgo que las infecciones evolucionen a síndrome de hiperinfección y/o infecciones diseminadas que pueden ser fatales.¹ El diagnóstico de laboratorio consiste en la identificación de larvas en una muestra de heces, pero en casos crónicos y asintomáticos, las larvas se excretan en poca cantidad y/o de forma intermitente, siendo necesario la aplicación de técnicas más sensibles que el examen directo en solución salina/Lugol.² El método de Baermann Modificado (A) es sencillo de realizar y puede detectar hasta 4 veces más casos en comparación con el examen directo. Utiliza materiales disponibles en cualquier laboratorio de atención primaria (A). También ha demostrado mayor sensibilidad que otros métodos con diferente nivel de complejidad (Formalina-Acetato de Etilo, Koga, Harada-Mori).^{2,3} Las larvas extraídas son confirmadas al microscopio con tinción temporal con Lugol (B, recuadros 1,2) para describir sus estructuras diferenciales: cavidad bucal corta (B1-flecha) y primordio genital visible (B2-flecha). El médico debe solicitar este método en pacientes con riesgo de estrogiloidiasis y sus complicaciones.

DETALLES DE LOS AUTORES

Jorge García, Microbiólogo y Químico Clínico, Máster en Epidemiología; garciaquilarjorge@gmail.com
 Jackeline Alger, Médica con Doctorado en Parasitología (PhD); jackelinealger@gmail.com

Recibido: 15-10-2021 Aceptado: 13-07-2022 Primera vez publicado en línea: 01-08-2022


Dirigir correspondencia a: Dr. Jorge García

Correo electrónico: garciaquilarjorge@gmail.com

RELACIONES Y ACTIVIDADES FINANCIERAS Y NO FINANCIERAS: Ninguno

DECLARACIÓN DE CONFLICTOS DE INTERÉS: Ninguno.

Forma de citar: García J, Alger J. Método de Baermann y el diagnóstico de estrogiloidiasis. Rev Méd Hondur. 2022; 90 (2): xx-xx. DOI: <https://doi.org/10.5377/rmh.v90i2.14660>

© 2022 Autor(es). Artículo de acceso abierto bajo la licencia <https://creativecommons.org/licenses/by/4.0/deed.es> 

REFERENCIAS

1. Nutman TB. Human infection with *Strongyloides stercoralis* and other related *Strongyloides* species. Parasitology [Internet]. 2017 [Citado el 10 de octubre];144:263-273. doi <https://doi.org/10.1017/S0031182016000834>
2. Requena-Méndez A, Chiodini P, Bisoffi Z, Buonfrate D, Gotuzzo E. The laboratory diagnosis and follow up of strongyloidiasis: A systematic review. PLoS Negl Trop Dis.[Internet]. 2013 [Citado el 10 de octubre del 2021]; 7(1):e2002. doi <https://doi.org/10.1371/journal.pntd.0002002>
3. Kaminsky RG. Manual de Parasitología: técnicas para laboratorios de atención primaria de salud y para el diagnóstico de las enfermedades infecciosas desatendidas. [Internet]. 3ª ed. Tegucigalpa, Honduras: IAV, OPS, AHPA; 2017. [citado 10 octubre 2021]. Disponible en: <http://www.bvs.hn/Honduras/Parasitologia/ManualParasitologia/pdf/ManualParasitologia3.pdf>