











CASO CLÍNICO

Trombólisis de ictus isquémico en hospital de tercer nivel: reporte de una serie de casos

Ischemic stroke thrombolysis in third level hospital: a case series report

Javier Lagos-Servellón^{1,2}  <https://orcid.org/0000-0001-7168-0179>, Maynor Arias¹  <https://orcid.org/0000-0002-3775-0230>, Alberto Rivera¹  <https://orcid.org/0000-0003-4594-3662>, Francisco Cruz¹  <https://orcid.org/0000-0002-4866-7395>, Tito Barahona¹  <https://orcid.org/0000-0003-3983-1170>, Miguel Cadenas¹  <https://orcid.org/0000-0003-2025-6241>, Carlos H. Medina¹  <https://orcid.org/0000-0001-5203-1130>, Eimy Barahona³  <https://orcid.org/0000-0001-8437-3485>, Héctor Pineda⁴  <https://orcid.org/0000-0003-3237-3517>, Selvin Z. Reyes-García¹  <https://orcid.org/0000-0002-8969-7953>.

¹Universidad Nacional Autónoma de Honduras, Facultad de Ciencias Médicas, Posgrado de Neurología, Tegucigalpa, Honduras.

²Consortio de Investigadores COVID, Honduras.

³Secretaría de Salud, Hospital Escuela, Servicio de Medicina Interna, Tegucigalpa, Honduras.

⁴Secretaría de Salud, Hospital "Catarino Rivas", Servicio de Neurología, San Pedro Sula, Honduras.

RESUMEN. Antecedentes: Mundialmente, el ictus es la segunda causa de muerte y la tercera causa de discapacidad. En Honduras, el ictus es la mayor causa de ingreso hospitalario en el sistema público. El tratamiento trombolítico ha demostrado ser eficaz para el ictus isquémico. A nivel público no está disponible este manejo trombolítico agudo. Debido a lo anterior, se analizó una serie de casos para contribuir con información sobre la utilidad de esta opción terapéutica en el Hospital Escuela (HE). **Descripción de los casos:** Se analizó una serie de siete casos de pacientes con ictus isquémico atendidos en el HE, en período de ventana estándar de 4.5 horas, tiempo transcurrido entre inicio del evento y la intervención terapéutica. Estos pacientes se presentaron con síntomas de déficit focal motor sensitivo, del habla, lenguaje y nervios craneales. Se aplicó consentimiento informado para la administración de medicamentos y se obtuvo consentimiento firmado para publicación de datos asegurando el anonimato de cada paciente. El 85.7% (6/7) de los pacientes tuvo una evolución satisfactoria y sin complicaciones mayores. **Conclusiones:** A través de esta serie de casos, se identificó una respuesta terapéutica satisfactoria en pacientes con ictus isquémico que recibieron terapia trombolítica en el periodo de ventana. Este tipo de tratamiento, aunque bien establecido en guías de manejo internacionales, evidenció influencia directa en el pronóstico favorable de nuestros pacientes. Lo anterior se constituye en bases para el desarrollo de protocolos locales y fortalecimiento de unidades de atención especializada a nivel público. **Palabras clave:** Evento vascular cerebral, Honduras, Terapia trombolítica.

INTRODUCCIÓN

El ictus es un déficit neurológico focal agudo debido a una lesión vascular del sistema nervioso central. Puede ser isquémico o hemorrágico.¹ El ictus isquémico representa una de las principales causas de morbilidad en el mundo, causando alrededor de 700,000 nuevos casos en Estados Unidos de América. En América Latina esta cifra varía entre 35 y 183 casos por cada 100,000 habitantes. En Honduras, constituye la primera causa de morbilidad no traumática en la población adulta,²⁻⁵ siendo una patología que causa gran impacto a nivel económico y social.

El diagnóstico y manejo temprano de reperfusión aguda con alteplasa son factores asociados al pronóstico desde las tres primeras horas del inicio de los síntomas y extendiéndose hasta las 4.5 horas, a lo cual se le ha denominado un periodo de ventana estándar, es decir el tiempo transcurrido entre el inicio de los síntomas y la intervención terapéutica. Diversos estudios han demostrado que la aplicación de alteplasa en este periodo de ventana disminuye el riesgo de morbilidad en 30%.⁶⁻⁸


En el sistema de salud público de Honduras se encuentran limitaciones para el abordaje correcto de los ictus. Se logró hacer trombólisis exitosa en tres casos en el Hospital Escuela (HE) de Tegucigalpa, realizados antes de 2014.⁵ Posterior a esta fecha, ha existido una brecha del tratamiento trombolítico de ictus documentado en nuestro medio.⁵ Debido a lo anterior, se realizó un análisis de una serie de casos para contribuir con información sobre la utilidad de esta opción terapéutica en el Hospital Escuela (HE).

Recibido: 16-02-2021 Aceptado: 08-08-2022 Primera vez publicado en línea: 19-09-2022
Dirigir correspondencia a: Dr. Javier Lagos Servellón
Correo electrónico: lagoss.javier@gmail.com

DECLARACIÓN DE RELACIONES Y ACTIVIDADES FINANCIERAS Y NO FINANCIERAS: Ninguna.

DECLARACIÓN DE CONFLICTOS DE INTERÉS: Ninguno.

Forma de citar: Lagos-Servellón J, Arias M, Rivera A, Cruz F, Barahona T, Cadenas M, Medina CH, Barahona E, Pineda H, Reyes-García SZ. Trombólisis de ictus isquémico en un hospital de tercer nivel, reporte de casos. Rev Méd Hondur.2022; 90 (2): xx-xx. DOI: <https://doi.org/10.5377/rmh.v90i2.14862>

© 2022 Autor(es). Artículo de acceso abierto bajo la licencia <https://creativecommons.org/licenses/by/4.0/deed.es> 

CASO 1

Paciente masculino de 79 años se presentó por disartria y hemiparesia derecha súbita. Previamente, con Escala modificada de Rankin (mRS) de 0. Con antecedentes de hipertensión arterial y tabaquismo. De forma súbita presentó deterioro de la consciencia y debilidad en el hemicuerpo derecho, desviación de la comisura labial hacia la izquierda y disartria. Fue llevado al servicio de emergencia del HE 40 minutos tras el déficit inicial. Se encontró con 170/100 mmHg de presión arterial, frecuencia cardiaca 60 por minuto, saturando a 98% y glucometría capilar de 106 mg/dl. Neurológicamente: consciente, parálisis facial central derecha, hemiparesia facioabrahocrural derecha, respuesta plantar extensora derecha e hipoestesia derecha. En la primera media hora se logró tener una Tomografía Computarizada No Contrastada Cerebral (TCNC) con un puntaje en la escala de *Alberta Stroke Program Early CT Score (ASPECTS)* de 10 puntos y con escala de *National Institutes of Health Stroke Scale (NIHSS)* de 12 puntos sin ninguna contraindicación para la aplicación de trombólisis química. Se ingresó a la Unidad de ictus y se calculó la alteplasa a 0.9 mg/kg de peso. Tras la aplicación del medicamento no hubo deterioro de la consciencia ni complicación anafiláctica y tras la primera hora del tratamiento el paciente fue recuperando paulatinamente del deterioro con una puntuación en la Escala de DRAGON de 4 puntos dando un 81% de probabilidad de buen pronóstico en 3 meses. Tras 24 horas de su ingreso se le realizó tomografía control se observó hipodensidad izquierda en capsula interna izquierda (**Fig. 1**). Se le dio de alta con prevención secundaria y citas control. Tres meses tras su ingreso el paciente se presentó a controles con mRS y NIHSS de 0, y con imagen de resonancia magnética que mostraba enfermedad de pequeño vaso, sin ninguna otra anomalía (**Fig. 2, Cuadro 1**).

CASO 2

Paciente femenina de 48 años con mRS previo de 0, se presentó por déficit motor derecho y afasia motora, con antecedentes de diabetes mellitus tipo 2, sobrepeso y ex consumidora de tabaco. Llegó al servicio de emergencia tras 40 minutos de presentar déficit. Se recibió con presión arterial de 140/90 mmHg, frecuencia cardiaca de 90 por minuto, con 89% de saturación de oxígeno que mejoró con la colocación de

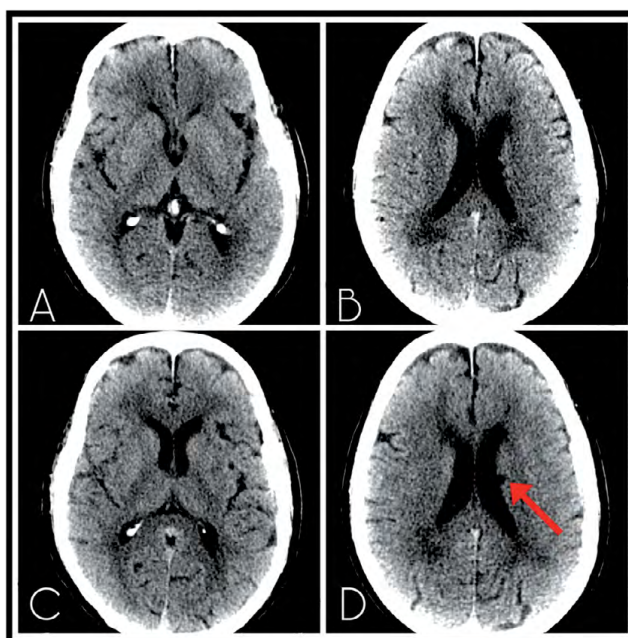


Figura 1. Tomografía cerebral (TC) no contrastada, Caso 1. **A y B.** TC no contrastada inicial. ASPECTS de 10. **C.** TC no contrastada 24 horas tras el déficit. **D.** Región hipodensa residual en capsula interna izquierda (Flecha roja). Hospital Escuela, Tegucigalpa, 2020.

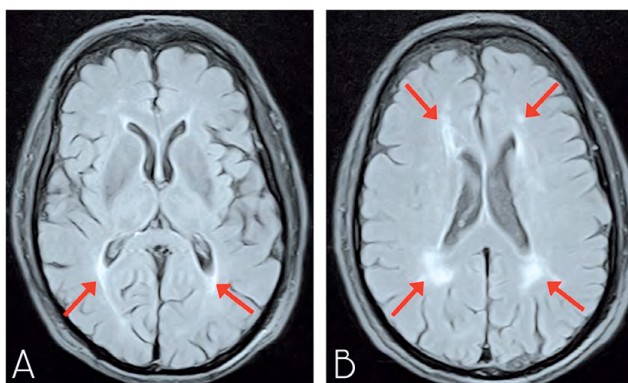


Figura 2. A. Imagen de Resonancia Magnética Cerebral, Caso 1. Flechas rojas muestran hiperintensidades periventriculares como enfermedad de pequeño vaso. **B.** Se observa lesiones de enfermedad de pequeño vaso Fazekas grado 2 (Flechas rojas) sin lesión en la capsula interna. Hospital Escuela, Tegucigalpa, 2020.

Cuadro 1. Características sociodemográficas y respuesta terapéutica a la trombólisis con medicamento alteplasa en pacientes con evento vascular cerebral, Hospital Escuela, Tegucigalpa, 2020.

Caso	Edad (años)	Sexo	Periodo de ventana	ASPECTS	NIHSS inicial	NIHSS final	mRS final	Respuesta posterior a Trombólisis
1	79	Masculino	40 minutos	10	12	0	0	Exitosa
2*	48	Femenino	40 minutos	10	12	0	0	Exitosa
3	42	Femenino	2 horas	8	19	----	6	Fallida
4*	88	Masculino	2 horas	10	12	0	0	Exitosa
5	78	Masculino	1.5 horas	10	11	4	1	Exitosa
6*	74	Femenino	2 horas	10	20	0	1	Exitosa
7	36	Masculino	3 horas	10	14	6	1	Exitosa

mRS= Escala modificada de Rankin, ASPECTS= Alberta Stroke, Program Early CT Score, NIHSS= National Institutes of Health Stroke Scale, *Dosis subóptima de alteplasa.

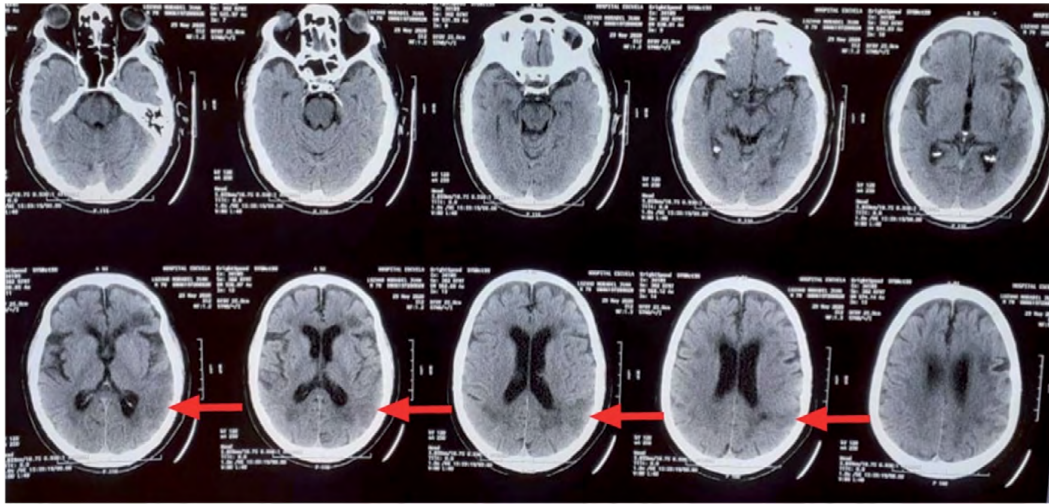


Figura 3. Tomografía cerebral no contrastada control, Caso 5. Se observa hipodensidad parieto-temporal izquierda (Flechas rojas). Hospital Escuela, Tegucigalpa, 2020.

oxígeno con FiO_2 al 30%. Neurológicamente, puntaje de NIHSS de 12 puntos. Tras la revisión de la TCNC cerebral con ASPECTS de 10, sin ninguna contraindicación para trombolisis endovenosa. Se inició la trombolisis tras una hora y media del inicio del déficit. Cabe recalcar que los familiares solo lograron conseguir una dosis de 50mg de alteplasa por lo cual se hizo un cálculo ajustado a la medida de la dosis y peso de la paciente a 0.63 mg/kg de peso. La paciente tuvo progresión gradual del estado de consciencia y tras una hora de la finalización de la infusión de alteplasa, fue mejorando a llegar a un NIHSS de 4 puntos. A las 4 horas tras el ingreso la paciente había revertido completamente el déficit con NIHSS 0. Llama la atención que paciente continuo con saturación menor de 89% y con fiebre de 38 grados. En el contexto de la fecha se le realizó PCR por SARS-COV-2 cuyo resultado fue positivo. Considerando la edad de la paciente y el contexto de la pandemia COVID-19 se manejó como una probable complicación de la infección. Tras seis meses de revisión no hubo secuelas (**Cuadro 1**).

CASO 3

Paciente femenina de 42 años, con mRS previo de 0, presentó afasia global y déficit motor y sensitivo del hemicuerpo derecho. No tenía antecedentes de comorbilidad previa. El esposo la encontró tirada en el suelo, afásica e incapaz de movilizar el lado derecho del cuerpo, y fue llevada a la emergencia de adultos del HE, donde se recibió con presión arterial de 140/80 mmHg, frecuencia cardíaca y pulso de 98 por minuto, glucometría de 140 mg/dl. Neurológicamente, somnolienta, con desviación de la mirada hacia la izquierda, ausencia de reflejo visopalpebral derecho, afasia global, hemiparesia e hipoestesia derecha. Con un puntaje total de NIHSS de 19 puntos y con un puntaje de 8 de ASPECTS en TCNC cerebral. Se inició la trombolisis química con alteplasa a 0.9mg/kg 2 horas después del inicio de los síntomas, misma que no tuvo complicaciones durante ni después de la misma. Sin embargo, no hubo mejoría de los síntomas, con una TCNC cerebral control 24 horas después que evidencia infarto en el territorio vascular de arteria

cerebral media segmento M1, considerándose trombolisis fallida, posteriormente paciente con evolución tórpida de la enfermedad complicándose con neumonía y posteriormente la muerte 1 semana después (**Cuadro 1**).

CASO 4

Paciente masculino, de 88 años, hipertenso, se presentó por déficit motor derecho y afasia sensitiva con mRS previo de 0. Tras una hora, se recibió con signos vitales normales y glucometría de 107 mg/dl. En la evaluación neurológica con NIHSS de 12 al llegar e inmediatamente se le realiza TCNC con ASPECTS de 10 y agregado a la falta de contraindicación clínica se decidió el inicio de la trombolisis química. A las 2 horas tras el inicio del déficit se le inició alteplasa IV a 0.6 mg/kg, ya que familiar solo pudo comprar un frasco, y mientras el paciente se mantuvo ingresado se le dio monitorización estricta de los signos vitales y del estado neurológico. Tras 24 horas de ingreso el paciente revirtió completamente los signos neurológicos dándose una puntuación de NIHSS de 0, sin afasia y sin déficit motor. No hubo ninguna complicación de la trombolisis química y se inició profilaxis secundaria para ictus isquémico y se dio alta al paciente 72 horas después sin ninguna secuela (**Cuadro 1**).

CASO 5

Paciente masculino de 78 años, con mRS previo 0 puntos. Conocido por Diabetes Mellitus tipo 2, hipertensión arterial y tabaquismo. Es traído por inicio súbito de dolor torácico y diaforesis. Un minuto después, sufre pérdida súbita y transitoria de la consciencia, al despertar paciente afásico y hemiparesia derecha, por lo que es trasladado a la emergencia del HE, donde se recibió con presión arterial de 110/70 mmHg, frecuencia cardíaca y pulso 78 por minuto, glucometría capilar de 144 mg/dl, electrocardiograma (EKG): Infarto agudo al miocardio no-STEMI, al examen neurológico paciente somnoliento, mirada primaria central, afasia global, hemiparesia derecha. Con un puntaje total en la escala de NIHSS de 11 puntos y de 10 puntos de ASPECTS en TCNC cerebral. Se inició trombolisis química con alteplasa

a 0.9mg/kg a los 90 minutos después de iniciado los síntomas, mostrando evidente mejoría clínica, 4 horas después paciente con puntaje en escala de NIHSS 4 puntos, TCNC control mostró pequeña hipodensidad en región temporo-parietal izquierda (**Fig. 3**). Tres meses después, paciente funcional con afasia transcortical motora en terapia de lenguaje (**Cuadro 1**).

CASO 6

Paciente femenina, de 74 años, con mRS previo de 0 fue ingresada por exacerbación de su Enfermedad Pulmonar Obstructiva Crónica (EPOC) en el Hospital Escuela. La paciente con sobrepeso, hipertensión arterial y EPOC. A las 12 horas de ingresada presentó afasia global y deterioro motor derecho. Tras una hora del déficit la paciente con mirada desviada hacia la izquierda, parálisis facial central derecha, reflejo nauseoso derecho disminuido con un hemi-síndrome sensitivo-motor derecho, dándose así una puntuación inicial de NIHSS de 20 puntos y 10 puntos de ASPECTS en TCNC cerebral, sin hemorragia ni contraindicación para trombolisis. Los familiares de la paciente lograron obtener una sola dosis de alteplasa y se le inició a 0.72 mg/kg la dosis modificada a la disponibilidad del fármaco y peso de la paciente. Durante el monitoreo de signos vitales y estado neurológico no hubo ningún deterioro ni efecto adverso al medicamento. Tras 24 horas ingresada la paciente recuperó de forma gradual sus funciones motoras y sensitivas. Tras 48 horas recuperó completamente la función de lenguaje. Con NIHSS y mRS de 0 al momento del egreso. La paciente fue egresada sin ninguna alteración, con esquema de anticoagulantes orales por fibrilación auricular debutante; recibió con educación sobre la prevención secundaria de la enfermedad vascular cerebral (**Cuadro 1**).

CASO 7

Paciente masculino de 36 años con mRS previo de 0, el cual presentó de manera súbita cefalea hemicránea derecha de intensidad leve a moderada, acompañada de déficit motor de hemicuerpo izquierdo y disartria, razón por la cual fue llevado inmediatamente al HE; se recibió 2 horas posterior al inicio de la sintomatología clínica y al encontrarse en periodo de ventana neurológica se activó el código ictus con plan de realizar trombolisis química con alteplasa. Previo a trombolisis paciente fue encontrado sin compromiso del estado de consciencia, NIHSS de 14 puntos, igualmente con ASPECTS de 10 en tomografía cerebral. Se procedió a la realización de trombolisis química con el agente alteplasa, se administró dosis total de 81 mg a 0.9 mg/kg tres horas tras el inicio de los síntomas. No se reportó deterioro neurológico ni complicaciones secundarias al procedimiento; 72 horas posterior al procedimiento, la evaluación neurológica el paciente se encontró con NIHSS de 6 puntos, persistiendo con hemiparesia a nivel de hemicuerpo izquierdo con fuerza muscular de 3/5 a nivel de miembro superior y 4/5 a nivel de miembro inferior, sin compromiso de movimientos oculares y persistiendo con parálisis facial central izquierda, preservando una adecuada deglución. En estudio de imagen control 24 horas post trombolisis, se observó área de transformación hemorrágica subcortical derecha a nivel de núcleos de la base, la cual no

comprometió la adecuada evolución clínica de paciente, por lo que se consideró procedimiento de trombolisis como exitoso (**Cuadro 1**).

DISCUSIÓN

En 1996, la Administración de Alimentos y Medicamentos (FDA) aprobó la trombolisis con el Activador Tisular del Plasminógeno Recombinante (rtPA), conocido como alteplasa, el cual continúa siendo el único medicamento aprobado. Las guías de manejo temprano de pacientes con ictus isquémico recomiendan alteplasa IV (0.9 mg / kg, dosis máxima 90 mg durante 60 minutos con una dosis inicial del 10% de la dosis administrada en bolo durante 1 minuto) para pacientes seleccionados filtrados por un proceso de criterios de inclusión que pueden ser tratados dentro de las primeras 3 a 4.5 horas del inicio de síntomas.⁹⁻¹⁴ A pesar de los beneficios del tratamiento, se ha documentado que tan solo un 3-5% de los pacientes lo reciben a nivel mundial. Se han considerado múltiples causas que van desde la falta de educación de la comunidad para reconocer y responder a los signos y síntomas tempranos de ictus, limitaciones en la infraestructura, procesos hospitalarios subóptimos, contraindicaciones médicas y la lenta adopción de esta terapia por parte de los médicos.^{9,11,15}

La trombolisis química con alteplasa es beneficioso para el ictus isquémico, siempre y cuando se tomen las medidas, en el contexto adecuado de los pacientes. En esta serie de casos se describe que en 85.7% de los pacientes hubo un resultado funcional favorable, demostrado con una escala final mRS de 0-1 en 6 de los 7 pacientes, siempre y cuando se realice en el periodo establecido para la trombolisis química, ya que se ha observado que al pasar un lapso mayor de 4.5 horas después del déficit, los efectos y la tasa de reperfusión disminuyen.^{16,17} En todos los casos de esta serie se administró alteplasa, único medicamento aprobado por la FDA para la trombolisis de ictus isquémicos. Actualmente, se ha observado la tendencia de ensayos clínicos a evaluar la tenecteplasa como una opción, con una vía de administración más expedita y menos costosa. Sin embargo, aún continúa bajo regímenes de estandarización de dosis, vía e inclusión de pacientes.¹⁸⁻²⁰

En tres pacientes de nuestra serie no se logró obtener la dosis completa de alteplasa ya que los familiares debían comprarlo por falta del medicamento en la institución. Esto nos obligó a sopesar los beneficios versus los riesgos de una dosis "incompleta" probablemente subóptima conforme con lo recomendado. De acuerdo con el contexto en que se desenvuelve la situación clínica en algunos de los casos incluidos en esta serie, se decidió administrar dosis entre 0.6 a 0.7 mg/kg de peso, asemejándose así a las dosis utilizadas en Japón,²¹ demostrando que esa dosis no fue inferior en eficacia ni en seguridad para esa población en comparación con las dosis estandarizadas. Se debe llevar a cabo comparaciones de dosis tomando en consideración aspectos propios de nuestra población para determinar con mayor criterio una respuesta efectiva con menor dosis a la recomendada en otras guías de manejo internacional.

Una de las limitaciones de este reporte de casos es el número de pacientes. Tras cinco años de no realizarse una trombólisis química en el Hospital Escuela es relevante que se haya realizado una cantidad como la registrada en esta serie de casos en un lapso de un año. Esto probablemente se debió a que 6 de los 7 pacientes tenían un familiar cercano que era trabajador del área de la salud. Al estar más informados sobre el ictus, acudieron más rápido a un establecimiento de tercer nivel. Este hecho hace hincapié en la importancia de las campañas de prevención e información del ictus que ha tenido éxitos en otros países.²²

En Honduras, el ictus isquémico representa la mayor causa de ingreso hospitalario en el sistema público²³ y la primera causa de muerte no traumática en el país.²⁴ La terapia de reperfusión aguda sigue siendo el pilar de tratamiento de los ictus isquémicos en periodo de ventana de los pacientes^{25,26} y anudado a la prevención secundaria en pacientes dentro y fuera de este período ha logrado disminuir las complicaciones. El costo de hospitalización y el impacto económico en la sociedad por el déficit provocado en los pacientes con esta enfermedad está muy bien descrito y estudiado en países de ingresos altos.²⁷ En países de ingresos moderados y bajos, particularmente en América Latina, el alcance al tratamiento agudo sigue siendo muy limitado por la poca educación de los pacientes, falta de accesibilidad a servicios de salud, de insumos para el tratamiento médico adecuado. Estas inequidades en salud quedan aún más evidenciadas en pacientes de América Central.²⁸ El manejo agudo adecuado y preciso de ictus isquémico se ha descrito en las guías americanas y actualizado en el año 2019.²⁹ En nuestros casos, existieron muchas limitaciones en este sentido, pero el manejo posterior se hizo como lo recomienda la guía americana y con los niveles de evidencia más altos posibles, resultando en una buena evolución de los pacientes.

De la misma manera las guías de prevención, rehabilitación e involucramiento familiar y comunitario de los pacientes con ictus,³⁰ fueron seguidas rigurosamente en el caso de la rehabilitación y manejo ambulatorio del paciente a pesar de que en Honduras no se ha desarrollado un programa para la rehabilitación propia y seguimiento especializado de estos pacientes, lo cual se convierte en un tema prioritario para una recuperación más exitosa. Se utilizó la recomendación de guías en disfagia, alimentación precoz e inicio de rehabilitación en pacientes con ictus en las primeras 48 horas. En esta serie de casos logramos reforzar que el conocimiento de los signos cardinales de un ictus isquémico agudo es un factor determinante en la intervención exitosa. Sumado a esto, y ante las limitaciones impuestas por falta de un programa de salud pública al ictus, se aprendió a optimizar recurso humano, material y tiempo en pro de la mejor resolución clínica y funcional de los pacientes.

En conclusión, se observó respuesta terapéutica satisfactoria en los pacientes con ictus isquémico que recibieron tera-

pia trombolítica en periodo de ventana. Este tipo de tratamiento, aunque bien establecido en guías de manejo internacionales, evidenció influencia directa en el pronóstico favorable de estos pacientes. Lo anterior se constituye en bases para el desarrollo de protocolos locales y fortalecimiento de unidades de atención especializada a nivel público. Fundamentado en lo anterior, se recomienda a los entes tomadores de decisiones en el sistema sanitario público, mejorar la calidad de la atención médica mediante la protocolización del manejo del ictus, incorporación de alteplasa, para con ello reducir el número de personas con discapacidades y afectaciones en la calidad de vida posterior a un ictus isquémico.

CONTRIBUCIONES

Todos los autores participaron en la recolección y análisis de datos de los pacientes, así como en la redacción y aprobación final del manuscrito.

AGRADECIMIENTOS

Agradecemos a todo el personal de salud que labora en el Hospital Escuela, que sin su apoyo los pacientes hubiesen tenido una resolución diferente. Agradecemos al Dr. Rodrigo Barahona, Médico General de la Facultad de Ciencias Médicas, quien al realizar su Internado Rotario colaboró en la identificación temprana de los pacientes en periodo agudo de un evento vascular cerebral.

DETALLE DE AUTORES

Javier Lagos Servellón, Médico Especialista en Neurología; lagoss.javier@gmail.com

Maynor Arias, Médico Especialista en Neurología; arias8703@gmail.com

Alberto Rivera, Médico Especialista en Neurología; albertorivera_df@hotmail.com

Francisco Cruz, Médico Especialista en Neurología; gerardo.c.zavala@gmail.com

Tito Barahona, Médico Especialista en Neurología; titohbe688@gmail.com

Miguel Cadenas, Médico Residente del cuarto año del posgrado de Neurología; madc1321@gmail.com

Carlos H. Medina, Médico Especialista en Neurología, Coordinador Académico del Posgrado de Neurología; dr_cmedina@hotmail.com

Eimy Barahona, Médico Especialista en Medicina Interna; eybm.28@gmail.com

Héctor Pineda, Médico Especialista en Neurología; hecospi1638@gmail.com

Selvin Z. Reyes-García, Ph.D en Neurología/Neurociencias, Coordinador de Investigación del Posgrado de Neurología; selvin.reyes@unah.edu.hn

REFERENCIAS

1. Sacco RL, Kasner SE, Broderick JP, Caplan LR, Connors JJB, Culebras A, et al. An updated definition of stroke for the 21st century: a statement for healthcare professionals from the American Heart Association/American Stroke Association. *Stroke*. 2013;44(7):2064–89.
2. Catanese L, Tarsia J, Fisher M. Acute ischemic stroke therapy overview. *Circ Res* [Internet]. 2017 [citado 21 mayo 2021];120(3):541–58. Disponible

- en: <https://doi.org/10.1161/CIRCRESAHA.116.309278>
3. Organización Mundial de la Salud. Las 10 principales causas de defunción [Internet]. Ginebra: OMS; 2020 [citado 21 mayo 2021]. Disponible en: <https://www.who.int/es/news-room/fact-sheets/detail/the-top-10-causes-of-death>
 4. Moreno E, Rodríguez J, Bayona-Ortiz H. Trombólisis endovenosa como tratamiento del ACV isquémico agudo en Colombia: una revisión sistemática de la literatura. *Acta Neurol Colomb*. 2019;35(3):156–66.
 5. Medina A, Molina A, Hesse H, Padilla R, Medina R. Trombosis de un ictus isquémico en el Hospital Escuela. *Rev Fac Cienc Méd*. 2016;13(2):52–56.
 6. National Institute of Neurological Disorders, Stroke rt-PA Stroke Study Group. Tissue plasminogen activator for acute ischemic stroke. *N Engl J Med* [Internet]. 1995 [citado 21 mayo 2021];333(24):1581–8. Disponible en: <https://doi.org/10.1056/NEJM199512143332401>
 7. Hacke W, Kaste M, Bluhmki E, Brozman M, Dávalos A, Guidetti D, et al. Thrombolysis with alteplase 3 to 4.5 hours after acute ischemic stroke. *N Engl J Med* [Internet]. 2008 [citado 23 junio 2021];359(13):1317–29. Disponible en: <http://www.nejm.org/doi/abs/10.1056/NEJMoa0804656>
 8. Rabinstein AA. Treatment of acute ischemic stroke. *Continuum (Minneapolis)*. 2017;23(1, Cerebrovascular Disease):62–81.
 9. Mikulik R, Wahlgren N. Treatment of acute stroke: an update. *J Intern Med* [Internet]. 2015 [citado 12 octubre 2021];278(2):145–65. Disponible en: <https://doi.org/10.1111/ijom.12387>
 10. Cheng NT, Kim AS. Intravenous thrombolysis for acute ischemic stroke within 3 hours versus between 3 and 4.5 hours of symptom onset. *Neurohospitalist*. 2015;5(3):101–9.
 11. Powers WJ, Rabinstein AA, Ackerson T, Adeoye OM, Bambakidis NC, Becker K, et al. 2018 Guidelines for the early management of patients with acute ischemic stroke: a guideline for healthcare professionals from the American Heart Association/American Stroke Association. *Stroke* [Internet]. 2018 [citado 12 octubre 2021];49(3):e46–99. Disponible en: <https://doi.org/10.1161/STR.000000000000158>
 12. Demaerschalk BM, Kleindorfer DO, Adeoye OM, Demchuk AM, Fugate JE, Grotta JC, et al. Scientific rationale for the inclusion and exclusion criteria for intravenous alteplase in acute ischemic stroke. *Stroke* [Internet]. 2016 [citado 12 octubre 2021];47(2):581–641. Disponible en: <https://doi.org/10.1161/STR.000000000000086>
 13. Katsanos AH. Updates in stroke treatment, diagnostic methods and predictors of outcome. *J Clin Med*. 2020;9(9):2789
 14. Etherton MR, Gadhia RR, Schwamm LH. Thrombolysis beyond 4.5 h in acute ischemic stroke. *Curr Neurol Neurosci Rep*. 2020 ;20(8):35.
 15. McDermott M, Jacobs T, Morgenstern L. Critical care in acute ischemic stroke. *Handb Clin Neurol*. 2017;140:153–76.
 16. Muchada M, Rodríguez-Luna D, Pagola J, Flores A, Sanjuan E, Meler P, et al. Impact of time to treatment on tissue-type plasminogen activator–induced recanalization in acute ischemic stroke. *Stroke* [Internet]. 2014 [citado 23 junio 2021];45(9):2734–8. Disponible en: <https://doi.org/10.1161/STROKEAHA.114.006222>
 17. Zi W, Qiu Z, Li F, Sang H, Wu D, Luo W, et al. Effect of endovascular treatment alone vs intravenous alteplase plus endovascular treatment on functional independence in patients with acute ischemic stroke: the DEVT randomized clinical trial. *JAMA* [Internet]. 2021 [citado 12 octubre 2021];325(3):234–43. Disponible en: <https://doi.org/10.1001/jama.2020.23523>
 18. Logallo N, Novotny V, Assmus J, Kvistad CE, Alteheld L, Rønning OM, et al. Tenecteplase versus alteplase for management of acute ischaemic stroke (NOR-TEST): a phase 3, randomised, open-label, blinded endpoint trial. *Lancet Neurol* [Internet]. 2017 [citado 12 octubre 2021];16(10):781–8. Disponible en: [https://doi.org/10.1016/S1474-4422\(17\)30253-3](https://doi.org/10.1016/S1474-4422(17)30253-3)
 19. Campbell BCV, Mitchell PJ, Churilov L, Yassi N, Kleinig TJ, Dowling RJ, et al. Tenecteplase versus alteplase before thrombectomy for ischemic stroke. *N Engl J Med* [Internet]. 2018 [citado 12 octubre 2021];378(17):1573–82. Disponible en: <https://doi.org/10.1056/NEJMoa1716405>
 20. Kim JS. tPA helpers in the treatment of acute Ischemic stroke: are they ready for clinical use?. *J stroke*. 2019;21(2):160–74.
 21. Shinohara Y, Yamaguchi T. Outline of the Japanese guidelines for the management of stroke 2004 and subsequent revision. *Int J Stroke*. 2008;3(1):55–62.
 22. Nordanstig A, Palaszewski B, Asplund K, Norrving B, Wahlgren N, Wester P, et al. Evaluation of the swedish national stroke campaign: a population-based time-series study. *Int J Stroke* [Internet]. 2019 [citado 12 octubre 2021];14(9):862–70. Disponible en: <https://doi.org/10.1177/1747493019840939>
 23. Thompson-Cerna AR, Medina MT. Prevalencia de la enfermedad cerebrovascular en la comunidad rural de Salamá, Honduras, utilizando el método epidemiológico de captura-recaptura. *Rev Neurol*. 2007;44(8):460–4.
 24. Rodríguez-Salinas LC, Medina MT, Lara-Pinto JA. Análisis prospectivo multivariado de factores de riesgo asociados a mortalidad temprana en pacientes hospitalizados con eventos cerebrovasculares agudos isquémicos y hemorrágicos. *Rev Méd Postgrados Med*. 2008;11(supl 1):33–4.
 25. Mendelson SJ, Prabhakaran S. Diagnosis and management of transient ischemic attack and acute ischemic stroke: a review. *JAMA* [Internet]. 2021 [citado 15 marzo 2022];325(11):1088–98. Disponible en: <https://doi.org/10.1001/jama.2020.26867>
 26. Saver JL, Adeoye O. Intravenous thrombolysis before endovascular thrombectomy for acute ischemic stroke. *JAMA* [Internet]. 2021 [citado 15 marzo 2022];325(3):229–31. Disponible en: <https://doi.org/10.1001/jama.2020.22388>
 27. Wang G, Zhang Z, Ayala C, Dunet DO, Fang J, George MG. Costs of hospitalization for stroke patients aged 18–64 years in the United States. *J stroke Cerebrovasc Dis*. 2014;23(5):861–8.
 28. Fleischer NL, Diez Roux A V. Inequidades en enfermedades cardiovasculares en latinoamérica. *Rev Peru Med Exp Salud Publica*. 2013;30(4):641–8.
 29. Powers WJ, Rabinstein AA, Ackerson T, Adeoye OM, Bambakidis NC, Becker K, et al. Guidelines for the early management of patients with acute ischemic stroke: 2019 update to the 2018 guidelines for the early management of acute ischemic stroke: a guideline for healthcare professionals from the American Heart Association/American Stroke Association [Internet]. 2019 [citado 16 mayo 2021];50(12):e440–1. Disponible en: <https://doi.org/10.1161/STR.0000000000000211>
 30. Teasell R, Salbach NM, Foley N, Mountain A, Cameron JI, Jong A de, et al. Canadian stroke best practice recommendations: rehabilitation, recovery, and community participation following stroke. Part one: rehabilitation and recovery following stroke: 6th edition update 2019. *Int J Stroke* [Internet]. 2020 [citado 16 mayo 2021];15(7):763–88. Disponible en: <https://doi.org/10.1177/1747493019897843>

ABSTRACT. Background: Worldwide, the stroke is the second leading cause of death and the third leading cause of disability. In Honduras, stroke is the leading cause of hospital admission in the public system. Thrombolytic therapy has been shown to be effective for stroke. There is not availability of this acute thrombolytic management at the public level. Due to the above, a case series was analyzed to contribute with information about the usefulness of this therapeutic option at the Hospital Escuela (HE). **Description of the cases:** We analyzed a series of seven cases of patients with acute ischemic stroke managed at the HE, in the standard window period of 4.5 hours, time elapsed between start of the event and therapeutic intervention. These patients presented with symptoms of focal sensory-motor, speech, language, and cranial nerve deficits. Informed consent was applied for medication administration, and signed consent was obtained for data publication, ensuring the anonymity of each patient. 85.7% (6/7) of the patients had a satisfactory evolution and without major complications. **Conclusions:** Through this case series, a satisfactory therapeutic response was identified in patients with ischemic stroke who received thrombolytic therapy in the window period. Although well established in international management guidelines, this type of treatment showed a direct influence on the favorable prognosis of our patients. The foregoing constitutes the basis for developing local protocols and the strengthening of specialized care units at the public level.

Keywords: Ischemic stroke, Honduras, Thrombolytic therapy.