




CASO CLÍNICO

# Nefrectomía Laparoscópica Pediátrica en Honduras: Informe de los primeros 25 casos

*Pediatric Laparoscopic Nephrectomy in Honduras: Report of the First 25 cases*

José R. Lizardo Barahona<sup>1</sup>  <https://orcid.org/0000-0002-9345-6386>, José Gerardo Godoy Murillo<sup>1</sup>  <https://orcid.org/0000-0001-5405-6657>, José Edmundo Lizardo Wildt<sup>2</sup>  <https://orcid.org/0000-0003-4249-9121>.

<sup>1</sup>Honduras Medical Center Servicio de Pediatría; Tegucigalpa, Honduras.

<sup>2</sup>Universidad Católica de Honduras Nuestra Señora Reyna de la Paz; Tegucigalpa, Honduras.

**RESUMEN. Antecedentes:** La primera nefrectomía laparoscópica en pediatría fue realizada por el Dr. Martin Koyle en un niño de 8 meses con displasia renal multiquística. En la actualidad este procedimiento es aceptado como estándar de oro para realizar cualquier nefrectomía en patología renal benigna en adultos o niños, ya que permite una mejor exposición anatómica y mejor control vascular con una estancia mas corta, menor uso de analgésicos y mejor resultado estético. **Descripción de los casos clínicos:** se presenta una serie de casos de nefrectomía laparoscópica comprendidas desde agosto 2001 a agosto de 2019 realizadas en el Hospital de Especialidades del Instituto Hondureño del Seguro Social localizado en el Barrio La Granja de Tegucigalpa, incluyendo en forma consecutiva todos los pacientes que ameritaron una nefrectomía programada en riñón no funcional por patología renal benigna. Durante ese periodo se diagnostican 12 displasias renales, 9 hidronefrosis obstructivas, 2 nefropatías por reflujo y 2 riñones ectópicos, de los cuales 23 fueron diagnósticos prenatales y 2 posnatales, una infección urinaria y una hipertensión. Se realizaron un total de 25 nefrectomías laparoscópicas de forma segura y exitosa sin ninguna conversión a cirugía abierta ni morbilidades. Todos los pacientes iniciaron la vía oral a las 6 horas postoperatorias y fueron dados de alta antes de completar las 24 horas intrahospitalarias. **Conclusiones:** La nefrectomía laparoscópica es un procedimiento seguro y exitoso en pediatría, aun cuando el tiempo operatorio es mas prolongado, permite en forma mas temprana el inicio de la vía oral alta precoz con resultados estéticos superiores

**Palabra clave:** Enfermedades renales, Laparoscopia, Nefrectomía.

## INTRODUCCIÓN

La cirugía mínimamente invasiva inició en pediatría como una técnica diagnóstica que con el tiempo se ha extendido a procedimientos terapéuticos. La primera nefrectomía laparoscópica en un adulto fue realizada en 1991 en la universidad de Washington en St. Louis Missouri por Ralph Clayman y en 1993 en Boston el Dr. Martin Koyle realiza la primera nefrectomía laparoscópica en un niño de 8 meses que era portador de una displasia renal multiquística.<sup>1-3</sup> Hamilton y colaboradores publicaron en el 2000 el primer estudio comparativo de nefrectomía pediátrica abierta versus laparoscópica, concluyendo que la nefrectomía laparoscópica puede realizarse en niños en forma segura y confirmando las ventajas ya descritas en otros procedimientos mínimamente invasivos entre ellas menor dolor post operatorio, disminución de la estancia hospitalaria y mejor resultado estético. Ja Hyon Ku y colaboradores reportaron que la pericia técnica se logra después de los primeros 10 casos, sin embargo, hay menos indicaciones de nefrectomía en niños que en adultos de tal manera que la curva de aprendizaje conlleva un periodo de tiempo más prolongado pero sin mayores complicaciones perioperatorias.<sup>4-7</sup> El propósito de este artículo fue mostrar los resultados de una serie de casos consecutivos de patología renal benigna resuelta por cirugía mínimamente invasiva (empleando únicamente tres trocares) en el Hospital de Especialidades del Instituto Hondureño de Seguridad Social comprendidas desde agosto del 2001 a agosto del 2019.

## DESCRIPCIÓN DE CASOS

De agosto del 2001 a agosto del 2019 se diagnosticaron por ultrasonido 25 patologías renales benignas: 9 hidronefrosis obstructivas, 2 nefropatías por reflujo, 2 riñones ectópicos todos

Recibido: 13-2-2021 Aceptado: 10-01-2023 Primera vez publicado en línea: 13-02-2023


Dirigir correspondencia a: Dr. José Ranulfo Lizardo Barahona

Correo electrónico: jizardob@hotmail.com

**DECLARACIÓN DE RELACIONES Y ACTIVIDADES FINANCIERAS Y NO FINANCIERAS:** Ninguna.

**DECLARACIÓN DE CONFLICTOS DE INTERÉS:** Ninguna.

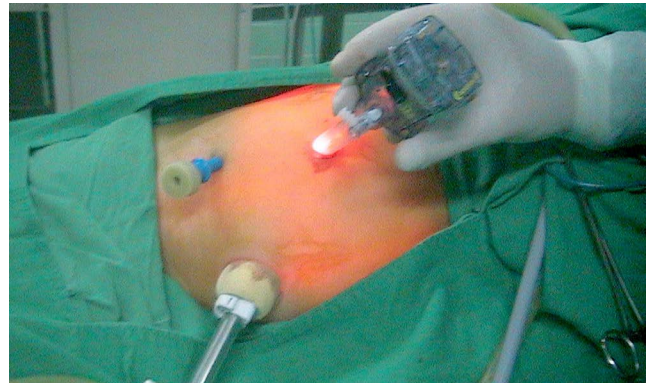
**Forma de citar:** Lizardo-Barahona JR, Godoy-Murillo JG, Lizardo-Wildt JE. Nefrectomía Laparoscópica Pediátrica en Honduras: Informe de los primeros 25 casos. Rev Méd Hondur.2023; 91 (1): xx-xx. DOI: <https://doi.org/10.5377/rmh.v91iSup.1.15732>

© 2022 Autor(es). Artículo de acceso abierto bajo la licencia <https://creativecommons.org/licenses/by/4.0/deed.es> 

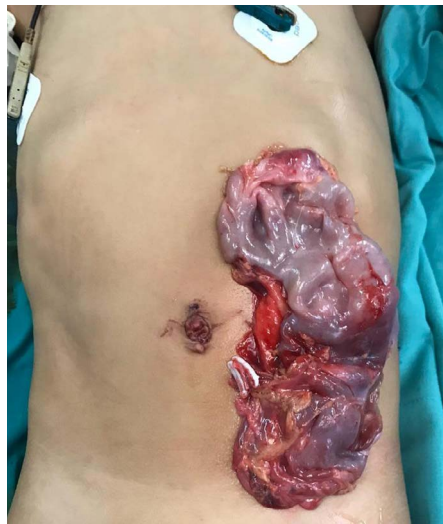ellos con renogramagrama con menos del 15% de la función renal de la unidad afectada y 12 displasias renales. El diagnóstico fue prenatal en 23 de los pacientes y en dos postnatal, siendo las indicaciones hipertensión e infección urinaria. Se operaron todos con éxito 15 nefrectomías izquierdas y 10 derechas con una edad media de 4 años 3 meses (rango 1 a 12 años) y con un peso promedio 23.4 Kg (rango 9 a 52.1 Kg). Los 25 pacientes fueron operados por vía laparoscópica 16 correspondían al género masculino y 9 femenino. No hubo necesidad de transfusiones sanguíneas, conversión a cirugía abierta ni reintervenciones. Todas las pruebas de función renal pre y posoperatorias fueron normales. El tiempo quirúrgico promedio de todas las nefrectomías realizadas fue de 136 minutos, con un rango de 93-189 minutos, siendo 157 minutos el promedio en las primeras 10 nefrectomías y 121 minutos en las últimas 15. Lo anterior demuestra que gracias a la curva de aprendizaje se logró disminuir el tiempo quirúrgico promedio en 36 minutos para las últimas 15 nefrectomías. Todos los pacientes en el periodo postoperatorio deambularon y se les inició la vía oral a las 6 horas, ninguno ameritó más analgésico que el protocolizado (acetaminofén 15 mg/Kg cada 8 horas oral). Todos fueron dados de alta antes de las 24 horas postquirúrgicas, dándoseles seguimiento en consulta externa a la semana, al mes, tres, seis y 12 meses con excelentes resultados estéticos y pruebas de función renal normal. Previo a la cirugía todos los padres firmaron el consentimiento informado incluyendo la posibilidad que la cirugía finalmente se realizara con la técnica convencional en caso de presentarse dificultades durante la cirugía mínimamente invasiva.

**Técnica quirúrgica:** Una vez anestesiado el paciente se colocó una sonda nasogástrica para descomprimir el estómago, luego se posiciona el paciente en decúbito lateral izquierdo o derecho a 45° sostenido con venda elástica para desplazar las asas intestinales en sentido medial, lo que permite la disección del retroperitoneo. En todos los pacientes se realizó abordaje transperitoneal colocando el primer trocar de 10 mm con técnica abierta (de Hasson) a través de la cicatriz umbilical para crear el neumoperitoneo con dióxido de carbono en forma gradual hasta obtener presiones intraabdominales de 6 mm Hg a 12 mm Hg (de acuerdo con la edad del paciente). Posteriormente, se introdujo el laparoscopio 10 mm 0° para realizar una exploración completa de la cavidad abdominal, inmediatamente se continuó con la colocación de los 2 trocres de trabajo de 5 mm bajo visión directa el primero subcostal a nivel de la línea media clavicular, 1 cm por debajo de la 12 costilla y el segundo en el cuadrante inferior en un punto equidistante entre la cicatriz umbilical y la cresta ilíaca (Figura 1). Se utilizó la disección y la tijera endoscópica para incidir la reflexión peritoneal, permitiendo movilizar el colon medialmente del retroperitoneo, esta maniobra del lado derecho se realizó desde el ángulo hepático hasta el ciego y del lado izquierdo del ángulo esplénico

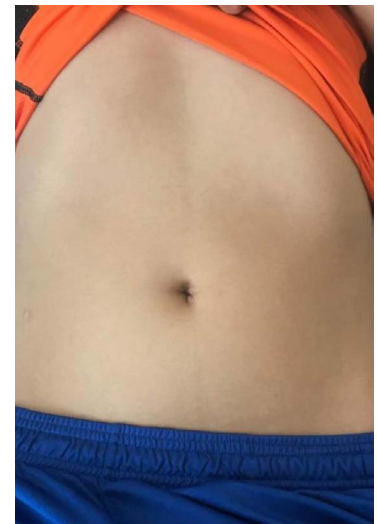
hasta el sigmoides, con lo que se logró identificar el uréter que pasa exactamente por encima de los vasos ilíacos. Una vez que se identificó el uréter se disecó hacia el riñón y hacia la vejiga aproximándolo a la pared abdominal donde se fijó a través de un punto percutáneo de seda dejándolo en hamaca; lo que permitió mantener las dos pinzas de trabajo libres para la disección y no emplear así un cuarto trocar. Posteriormente, se disecó la fascia de Gerota liberándola de todas las estructuras lográndose movilizar el riñón. Realizado este procedimiento se continuó con la ubicación del hilio renal siguiendo el trayecto del uréter, primero se disecó, ligó y cortó de forma separada la arteria renal y luego la vena renal, siempre se realizaron dos ligaduras proximales y una distal con grapa de titanio o clip de polímero según el tamaño del vaso. El uréter fue abordado con las mismas maniobras y finalmente se extrajo el riñón a través del orificio umbilical el cual ampliamos cuando fue necesario (Figura 2). Esta técnica es la originalmente descrita por Clayman con las modificaciones pediátricas de Koyle y Ehrlich. Todos los pacientes con patología renal benigna en el Hospital de Especialidades del Instituto Hondureño del Seguro Social desde agosto del 2001 a agosto del 2019 han sido operados por esta vía con buenos resultados estéticos (Figura 3).



**Figura 1.** El paciente colocado en decúbito lateral y la ubicación de los tres trocres. El umbilical de 10 mm y los de trabajo de 5mm.



**Figura 2.** Riñón hidronefrótico izquierdo extraído a través del puerto umbilical.



**Figura 3.** Evaluación a los seis meses en la Consulta Externa, sin cicatriz visible.

## DISCUSIÓN

La introducción de la cirugía mínimamente invasiva ha revolucionado la cirugía permitiendo realizar operaciones a través de incisiones milimétricas de tal forma que la nefrectomía laparoscópica se ha convertido en el estándar de oro para resolver la patología renal benigna en pediatría. Principalmente porque permite una mejor exposición de la anatomía, mejor control vascular, inicio de la vía oral más temprano, deambulación más pronta, menor uso de analgésicos, estancia hospitalaria más corta, menor complicación de las heridas y mejor resultado estético. Existen dos tipos de abordaje descritos el transperitoneal por Clayman<sup>1</sup> en 1991 y el retroperitoneal por Gaur<sup>7</sup> 1992. En esta serie se ha preferido usar el abordaje transperitoneal porque provee una visualización completa de la cavidad abdominal con la cual se está más familiarizado. Así mismo proporciona un espacio más amplio para trabajar y permite la disección completa del uréter cuando es necesario. Además, facilita la identificación de variantes anatómicas y de otras patologías intraabdominales al mismo tiempo. En cambio la retroperitoneal es técnicamente más difícil porque es preciso crear un espacio que no existe, la cavidad operatoria es más pequeña y con menor movilidad de los instrumentos.<sup>6-10</sup> Las principales indicaciones de nefrectomía laparoscópica en edad pediátrica han sido patologías benignas como displasia renal multiquística, riñones no funcionales ya sea por uropatía obstructiva, nefropatía por reflujo o riñón ectópico, de tal forma que nuestros primeros 12 casos operados entre el 2001 al 2005 fueron displasias renales multiquísticas. Sin embargo, a partir del 2006 esta patología fue excluida de los criterios de selección en base a publicaciones científicas que evidenciaban un 62% de involución espontánea para los 10 años de edad, si el tamaño inicial era menor de 5 ó 6 cm. Además, la asociación de la displasia renal multiquística con hipertensión y malignidad eran similares a las encontradas en la población general de manera tal que se concluyó, que no se justificaba hacer una nefrectomía profiláctica en un paciente sano.<sup>11-14</sup> De esta forma a partir del 2006 incluimos únicamente riñón no funcionando de etiología obstructiva o por reflujo, por lo que se les realizó a todos 13 pacientes restantes ultrasonido, urograma excretor, uretrocistograma miccional retrogrado y renogramagra. El procedimiento se realizó únicamente con 3 trocares como lo describió Ehrlich et al<sup>15</sup> en forma segura y exitosa, sin necesidad de transfusiones, sin morbilidad ni conversiones. La interpretación de los resultados de esta serie de casos es limitada ya que la muestra es pequeña y es un reporte retrospectivo, sin embargo, se constata las ventajas ya descritas en todas las publicaciones de la última década como ser un procedimiento menos doloroso, menor estancia hospitalaria y mejor resultado estético.<sup>3-10,15-17</sup>

Las dos principales desventajas de la nefrectomía laparoscópica son la ampliación del tiempo quirúrgico y una prolongada curva de aprendizaje determinada por el número de procedimientos por año y ambas fueron corroboradas en esta serie de casos.<sup>4-7,14-17</sup> Si se compara el promedio del tiempo quirúrgico en estos pacientes (136 minutos) con otras series,

se encuentran datos muy similares como la de Prabhakaran y colaboradores con 176 minutos,<sup>3</sup> Ribo y Colaboradores con 135 minutos,<sup>6</sup> Riquelme y Cols<sup>7</sup> 142 minutos, Ehrlich et al<sup>15</sup> 135 minutos, Pérez Lanzac de Lorca y Cols<sup>16</sup> 118 minutos y en todos ellos el tiempo es muy superior a la técnica abierta. En relación con la curva de aprendizaje aun cuando logramos reducir el tiempo quirúrgico después de las primeras diez nefrectomías como lo menciona la mayoría de la literatura internacional; nuestra curva de aprendizaje fue prolongada operando únicamente 25 pacientes en 18 años, es decir un promedio de un paciente por año. Las indicaciones de nefrectomía laparoscópica en patología neoplásica aun cuando se describen desde el 2004 por Duarte et al,<sup>18</sup> están limitadas a centros de referencia, donde son seleccionadas e intervenidas por grupos de expertos interdisciplinarios, ya que no hay suficientes estudios aleatorios controlados que demuestren resultados comparables a la cirugía abierta convencional. Además, los criterios de selección de la Sociedad Internacional de Oncología Pediátrica (SIOP por sus siglas en inglés) para una nefrectomía laparoscópica son: que el tumor no infiltre estructuras extra renales, que el tumor no se extienda más allá del borde ipsilateral de la columna vertebral, que no exista trombo en la vena renal o la vena cava y deberán recibir quimioterapia adyuvante citoreductora, encapsulándolo y disminuyendo la friabilidad evitando así la ruptura con derrame durante la laparoscopia.<sup>19-22</sup> A pesar de que no existe un robot diseñado para cirugía pediátrica, la nefrectomía robótica asistida representa el siguiente peldaño en la evolución a futuro, inclusive recientemente en Latinoamérica, Garibay et al reportaron la primera serie pediátrica, sin embargo, aún con la excelente visualización y maniobrabilidad faltan estudios aleatorios controlados que demuestren su superioridad sobre la nefrectomía laparoscópica.<sup>23-30</sup>

En esta serie de casos de nefrectomía laparoscópica en pacientes pediátricos con la colocación de tres puertos, se concluye que se logró reproducir la técnica en forma exitosa y segura sin conversiones a cirugía abierta ni morbilidades. Confirmando que debe considerarse en la actualidad como el estándar de oro para resolver la patología renal benigna.

## CONTRIBUCIONES

J.R.L. concibió la idea original y diseñó el estudio. Todos los autores participaron en la recolección, análisis de resultados, redacción del artículo y aprobaron la versión final.

## AGRADECIMIENTO

A la Dra. Débora Wildt Rittenhouse por la revisión del manuscrito.

## DETALLE DE AUTORES

José Ranulfo Lizardo Barahona, Médico Cirujano Pediatra; jlizardob@hotmail.com

José Gerardo Godoy Murillo, Médico Cirujano Pediatra; josegerardogodoy@yahoo.com

José Edmundo Lizardo Wildt, Estudiante de Octavo Año, Carrera de Medicina; josedmundo21@gmail.com

## REFERENCIAS

1. Clayman RV, Kavoussi LR, Soper NJ, Dierks SM, Meretyk S, Darcy MD, et al. Laparoscopic nephrectomy: initial case report. *J Urol*. 1991;146(2):278-282.
2. Koyle M, Woo H, Kavoussi LR. Laparoscopic Nephrectomy in the first year of life. *J Pediatr Surg*. 1993;28(5): 693-695.
3. Probhakaran K, Lingaraj K. Laparoscopic Nephroureterectomy in Children. *J Pediatr Surg*. 1999;34(4): 556-558.
4. Hamilton BD, Gatti JM, Cartwright PC, Snow BW. Comparison of laparoscopic versus open Nephrectomy in the Pediatric population. *J Urol*[Internet]. 2000[citado 16 julio 2020];163(3): 937-9. Disponible en: <https://pubmed.ncbi.nlm.nih.gov>
5. Ku JH, Yeo WG, Kim HH, Choi H. Laparoscopic nephrectomy for renal diseases in children: is there a Learning curve? *J Pediatr Surg*. 2005; 40(7):1173-76.
6. Ribó JM, García-Aparicio L, Julia V, Tarredo X, Rovira J, Morales L. ¿Es la laparoscopia la técnica de elección en la nefrectomía? *Cir Pediatr*[Internet]. 2003[citado 09 junio 2020]; 6: 37-40. Disponible en: [https://www.socipe.org.>CirPed2003\\_16.37-40.pdf](https://www.socipe.org.>CirPed2003_16.37-40.pdf)
7. Riquelme Heras MA, Elizondo-Saenz RA, Aguirre-Garza G.E, Monterrubio-Rodríguez J J. Baja morbilidad en niños operados de nefrectomía con técnica laparoscópica transperitoneal de 3 puertos. *Rev Mex Urol*[Internet]. 2016[citado 09 junio 2020];76(5):293-297. Disponible en: <https://revistamexicanadeurologia.org.mx/index.php/rmu/article/download/347/719/723>
8. Esposito C, Escolino M, Settimi A, Del Conte F, Farina A, Esposito G, et al. Laparoscopic and retroperitoneoscopic nephrectomy. In Esposito C, Becmeur F, Steyaert H, Szavay Ph, editors. *Espes manual of pediatric minimally invasive surgery*. Switzerland: Springer Nature; 2019. p 355-361.
9. Mishra PK, Cherian A. Laparoscopic Nephrectomy. In McHoney M, Kielv EM, Mushtaq I, editors. *Color atlas of pediatric anatomy, laparoscopy and thoracoscopy*. Germany: Springer Nature; 2017. p 265-270.
10. Aneiros Castro B, Cabezalí Barbancho, Tordable Ojeda C, Carillo Arroyo I, Redondo Sedano J, Gómez Fraile A. Laparoscopic single-site nephrectomy in children; is it a Good alternativa to conventional laparoscopic approach? *J Pediatr Urol* [Internet].2018[citado 09 junio 2020];14(1):49.e149.e4. Disponible en: <https://pubmed.ncbi.nlm.nih.gov/28941593/>
11. George R, Greenbaum L. Cystic Kidney Disease. In: Docimo S, editor. *The Kelalis- King-Belman textbook of clinical pediatric urology*. 6th ed. Boca Raton: CRC Press; 2019. p.381-97
12. Farrugia MK Bradshaw CJ Congenital Hydronephrosis. In Greenfield SP, Cooper CS, editors. *Pediatric Urology for Primary Care*. Itasca IL: American Academy of Pediatrics;2019. p 193-221
13. Maffi M, Lima M. Multicystic dysplastic Kidney. In: Lima M,Reinberg O, editors. *Neonatal Surgery contemporary strategies from fetal life to the first year of age*. Switzerland: Springer Nature; 2019. p 527-531
14. Estors B, Hernández AE, Calleja E, Rodrigo MD, Lumbreras J, Marhuenda C. Nefrectomías en riñón no funcionante, ¿Estamos haciendo lo correcto? *Cir Pediatr*. [Internet] 2016[citado 09 junio 2020];29(3):120-3.Disponible en:[https://secipe.org/coldata/upload/revista/2016\\_29\\_3\\_120-123.pdf](https://secipe.org/coldata/upload/revista/2016_29_3_120-123.pdf)
15. Ehrlich RM, Gershman A, Fuchs G. Laparoscopic renal Surgery in children. *J Urol* [Internet]. 1994[citado 09 junio 2020];151(3):735-9. Disponible en: <https://pubmed.ncbi.nlm.nih.gov/8308997/>
16. Pérez-Lanzac de Lorca A, Gómez Fraile A, Aransay Bramtot A, Cabezalí Barbancho D, López Vásquez F, Castiñeiras Fernández J. Complicaciones en cirugía laparoscópica renal en la edad pediátrica análisis de la experiencia y revisión de la literatura. *Actas Urol Esp* [Internet]. 2009[citado 16 julio 2020];33(6):670-80. Disponible en: [http://scielo.isciii.es/scielo.php?script=sc\\_artext&pid=s0210-48062009000600010&lng=es](http://scielo.isciii.es/scielo.php?script=sc_artext&pid=s0210-48062009000600010&lng=es)
17. Lizardo JR, Godoy JG, Mendoza JC. Nefrectomía laparoscópica: Descripción de los primeros pacientes pediátricos operados en Honduras. *Rev Med Hondur*. 2005;73(4): 167-171
18. Duarte RJ, Cristofani LM, Odone Filho V, Srougi M, Denes FT. Videolaparoscopic radical nephrectomy after chemotherapy in the treatment of wilms tumor: long term result of a pioneer group. *J Pediatr urol* [Internet]. 2017[citado 20 junio 2020];13(1):50. e5. Disponible en: <https://pubmed.ncbi.nlm.nih.gov/28288778/>
19. Burnand K, Roberts A, Bouty A, Nigthingale M, Campbell M, Heloury Y. Laparoscopic Nephrectomy for Wilms Tumor. Can we expand on the current SIOP criterio? *J Pediatr Urol*[Internet]. 2018[citado 14 junio 2020];14(3):253 e1-253 e8. Disponible en: <https://pubmed.ncbi.nlm.nih.gov/29501377/>
20. Flores P, Cadario M, Lenz Y, Cacciavillano W, Galluzzo L, Nestor Paz EG, et al. Laparoscopic total nephrectomy for Wilms Tumor: Towards new standards of care. *J Pediatr Uro* [Internet] 2018[citado 16 junio 2020];14(5):388-393. Disponible en: <https://pubmed.ncbi.nlm.nih.gov/30049484/>
21. Hammond P, Carachi R. Wilms Tumor. In: Puri P, Hollwarth ME, editors. *Pediatric Surgery* 2nd ed. Berlin: Springer; 2019 p 451-455.
22. Ehrlich P, Shamberger RC. Renal tumors. In: Holcomb GW, Murphy JP, St Peter SD, Gatti JM, editors. *Holcomb and Ashcraft's Pediatric Surgery*. 7th ed. Philadelphia: Elsevier; 2020. P.986-1009.
23. Andolfi C, Kumar R, Boysen WR, Gundeti MS. Current Status of Robotic Surgery in Pediatric Urology *J. Laparoscopic Adv Surg Tech A*. 2019;29(2):159-166. Doi:10.1089/lap.2018.0745
24. Andolfi C, Umansky K. Mastering robotic surgery: where does the learning curve lead us? *J Laparoscopic and Surg Tech A*. 2017;27(5):470-474. Doi: 10.1089/lap.2016.0641
25. Mizuno K, Kojima Y, Nishio H, Hashi S, Sato Y, Hayashi Y. Robotic Surgery in Pediatric Urology: Current Status. *Asian J Endosc Surg*. 2018;11(4):308-317. Doi:10.1111/ases.12653.
26. Howe A, Kozel Z, Palmer L. Robotic Surgery in Pediatric Urology *Asian J Urol*. 2017;4(1):55-67. Doi:10, 1016/j.ajur.2016.06002
27. Sheth KR, Koh Ch. The Future of Robotic Surgery in Pediatric Urology: Upcoming Technology and Evolution within the field. *Front. Pediatr* [Internet]. 2019[citado 09 jun2020] Disponible en: <https://doi.org/103389/fped2019.00259>
28. Garibay González F, Navarrete Arellano M, Castillo Niño JC, García González FM, Sánchez Alejo JA. Cirugía Urológica Robótica. Primera serie pediátrica prospectiva en Latinoamérica. *Rev Sanid Mil*[Internet]. 2018[citado 20 julio 2020];72(5-6):281-288. Disponible en: [http://www.scielo.org.mx/scielo.php?script=scl\\_artext&pid=S0301-696X2018000400281&lng=es](http://www.scielo.org.mx/scielo.php?script=scl_artext&pid=S0301-696X2018000400281&lng=es)
29. Villanueva J, Killian M, Chaudhry R. Robotic Urologic Surgery in the infant: a Review. *Curr Urol Rep*[internet]. 2019;20(7):35 Doi:10.1007/s11934-019-0902.8
30. Clarke S. Paediatric robotic surgery and Urology: where are we? *J Ped endosc Surg* [Internet]. 2019[citado 20 junio 2020];(1):49-52 Disponible en: <https://doi.org/10.1007/s42804-019-00008-x>

**ABSTRACT. Introduction:** The first pediatric laparoscopic nephrectomy was performed by Dr. Martin Koyle on an 8 month old child with multicystic renal dysplasia. This procedure is accepted as the gold standard for performing any nephrectomy in benign renal disease in adults or children since it allows better anatomical exposure and better vascular control with a shorter hospital stay, less use of analgesics, and better anesthetic results. **Description of clinical cases:** We present a series of cases of laparoscopic nephrectomy from august 2001 to august 2019 performed at the Hospital of Specialties of the Honduran Institute of Social Security, located in the La Granja neighborhood of Tegucigalpa. Consecutively including all patients who required a nephrectomy scheduled for benign renal pathology. During this period, 12 renal dysplasias, 9 obstructive hydronephrosis, 2 reflux nephropathy and 2 ectopic kidneys were diagnosed. This being prenatal in 23 of the patients and 2 postnatal cases, a urinary infection and hypertension. A total of 25 laparoscopic nephrectomies were performed safely and successfully without any conversion to open surgery or morbidities. All patients started the oral route 6 hours after surgery and were discharged before completing 24 hours in the hospital. **Conclusions:** Laparoscopic nephrectomy is a safe and successful procedure in pediatrics, even when operating time is longer, it allows earlier initiation of the oral route, early discharge with superior aesthetic results.

**Keywords:** Kidney diseases, Laparoscopic, Nephrectomy.