



IMAGEN EN LA PRÁCTICA CLÍNICA

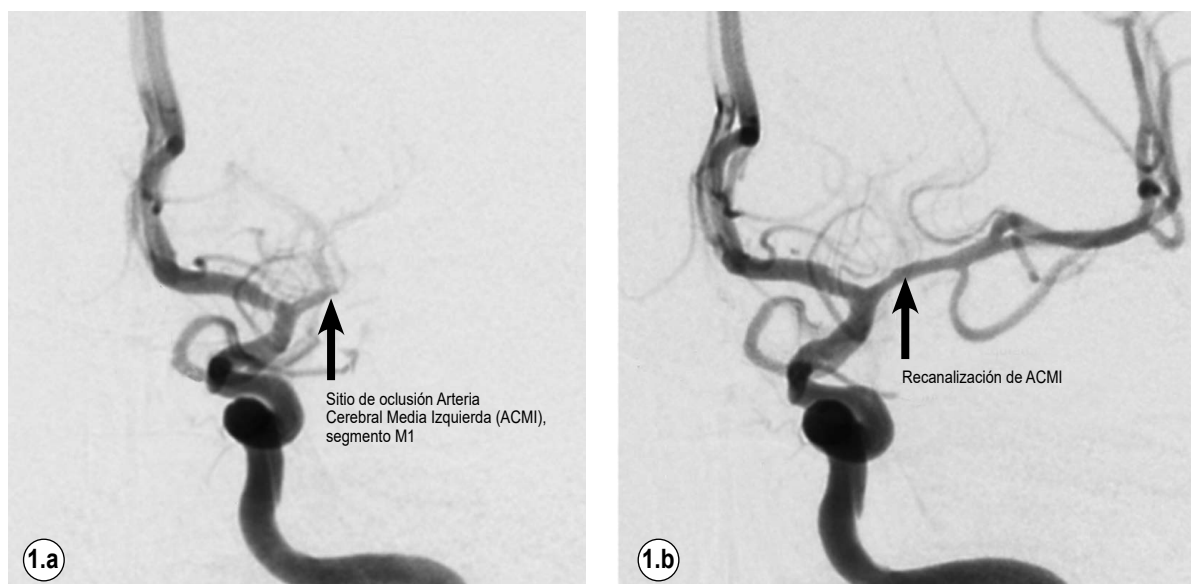
Trombectomía mecánica como tratamiento del ictus isquémico

Mechanical thrombectomy as treatment of ischemic stroke

Jorge Eduardo Ortega¹  <https://orcid.org/0000-0002-5990-259X>, Diego S. Ortega²  <https://orcid.org/0000-0002-0302-7191>.

¹Hospital del Valle, Servicio de Neurocirugía Endovascular; San Pedro Sula, Honduras .

²Hospital del Valle, Servicio de Emergencia; San Pedro Sula, Honduras.



Mujer de 62 años con historia de 5 horas de cambio súbito del estado neurológico previo, con hemiplejía derecha y afasia, no candidata para la administración del factor activador de plasminógeno tisular (rtPA). El estudio de resonancia magnética reveló compromiso isquémico del territorio de la arteria cerebral media izquierda. La angiografía por sustracción digital mostró oclusión del segmento proximal de la arteria cerebral media izquierda (segmento M1). Se realizó trombectomía mecánica endovascular logrando recanalización de la arteria con revascularización completa en la escala extendida de trombólisis en isquemia cerebral (eTICI 3).^{1,2} La trombectomía mecánica, como técnica endovascular, hace uso de dispositivos intraarteriales guiados por catéteres para remover el trombo de un vaso sanguíneo.¹⁻³ En la **Figura 1.a** se observa la oclusión de la porción proximal de la arteria cerebral media izquierda, segmento M1, como una amputación de la arteria (flecha). En la **Figura 1.b** se observa la recanalización de la arteria cerebral media después de la trombectomía mecánica endovascular (flecha).

DETALLES DE LOS AUTORES

Jorge Eduardo Ortega, Médico, Neurocirujano, Endovascular; neurortega@hotmail.com

Diego S. Ortega, Médico General; diego_ortega27@hotmail.com

REFERENCIAS

1. Suzuki K, Matsumaru Y, Takeuchi M, Morimoto M, Kanazawa R, Takayama Y, et al. Effect of Mechanical Thrombectomy Without vs With Intravenous Thrombolysis on Functional Outcome Among Patients With Acute Ischemic

Stroke: The SKIP Randomized Clinical Trial. JAMA. 2021;325(3):244–253. doi:10.1001/jama.2020.23522.

2. Marnat G, Sibon I, Bourcier R, Anadani M, Gariel F, Labreuche J, et al. Thrombolysis Improves Reperfusion and the Clinical Outcome in Tandem Occlusion Stroke Related to Cervical Dissection: TITAN and ETIS Pooled Analysis. J Stroke. 2021;23(3):411-419. doi: 10.5853/jos.2020.04889.
3. Nogueira RG, Jadhav AP, Haussen DC, Bonafe A, Budzik RF, Bhuva P, et al. Thrombectomy 6 to 24 Hours after Stroke with a Mismatch between Deficit and Infarct. N Engl J Med. 2018;378(1):11-21. doi: 10.1056/NEJMoa1706442.

Recibido: 08-05-2022 Aceptado: 01-02-2023 Primera vez publicado en línea: 11-03-2023

Dirigir correspondencia a: Dr. Jorge Eduardo Ortega

Correo electrónico: neurortega@hotmail.com

RELACIONES Y ACTIVIDADES FINANCIERAS Y NO FINANCIERAS: Ninguna.

DECLARACIÓN DE CONFLICTOS DE INTERÉS: Ninguna.

Forma de citar: Ortega JE, Ortega DS. Trombectomía mecánica como tratamiento del ictus isquémico. Rev Méd Hondur. 2023; 91 (1): DOI: <https://doi.org/10.5377/rmh.v91i1.15837>

© 2023 Autor(es). Artículo de acceso abierto bajo la licencia <https://creativecommons.org/licenses/by/4.0/deed.es> 