



IMAGEN EN LA PRÁCTICA CLÍNICA

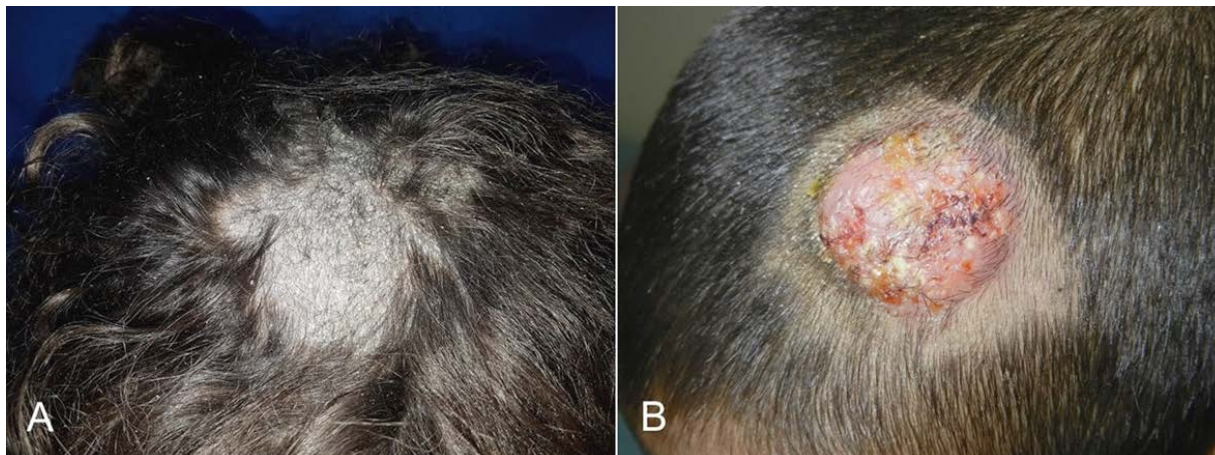
Tiña de la cabeza

Ringworm capitis

Gustavo A. Lizardo Castro^{1,2}  <https://orcid.org/0000-0001-5561-9220>, **Gina W. Guillén Mejía**¹  <https://orcid.org/0000-0002-5012-6125>.

¹Universidad Nacional Autónoma de Honduras (UNAH), Facultad de Ciencias Médicas (FCM); Tegucigalpa, Honduras.

²Secretaría de Salud, Hospital Escuela, Departamento de Pediatría, Servicio de Dermatología; Tegucigalpa, Honduras.



Tiña de la cabeza o tinea capitis (TC), es una infección micótica del cuero cabelludo causada por especies del género *Microsporum* y *Trichophyton*, de fuentes zoonóticas, antropofílicas y geofílicas, siendo *Microsporum canis* la principal etiología en Latinoamérica, afectando principalmente a niños de 3 a 7 años de edad.^{1,2} Desde la pubertad los lípidos contenidos en el sebo, ejercen un efecto antifúngico, que explica su rareza en adultos.^{1,3} Factores de riesgo: mascotas, inadecuada higiene, hacinamiento. Formas clínicas: seca e inflamatoria (querion). La TC seca (**Figura A**, femenino de 4 años), se caracteriza por descamación y pseudoalopecia. En cambio, la TC inflamatoria (**Figura B**, masculino de 6 años), presenta placa granulomatosa, con pústulas, abscesos, adenopatías regionales, fiebre, dolor local y en ocasiones alopecia cicatricial. La TC es ocasionada principalmente por *Microsporum canis* y *Trichophyton tonsurans*.² El diagnóstico es clínico, confirmado por KOH y cultivo; la luz de Wood y dermatoscopia sirven de apoyo. Los diagnósticos diferenciales son: alopecia areata, tricotilomanía, psoriasis, dermatitis seborreica.^{1,2} El tratamiento es sistémico, de elección la griseofulvina 15-25 mg/kg/día x 2 meses. La terbinafina es mejor opción para *Trichophyton tonsurans*. Alternativas: itraconazol y fluconazol. La terapia tópica es adyuvante y reduce contagios.^{1,3}

DETALLES DE LOS AUTORES

Gustavo A. Lizardo-Castro, Pediatra, Sub-especialista en Dermatología Pediátrica; glizardoc@yahoo.com

Gina W. Guillén-Mejía, Médica Especialista egresada del Postgrado de Dermatología, Facultad de Ciencias Médicas, UNAH, cohorte 2018-2020; ginaguillen07@hotmail.com

REFERENCIAS

- Gupta AK, Mays RR, Versteeg SG, Piraccini BM, Shear NH, Piguet V, et al. Tinea capitis in children: Systemic review of management. *J Eur Acad Dermatol Venereol.* 2018;32(12):2264-74. DOI: 10.1111/jdv.15088
- Vargas-Navía N, Ayala Monroy GA, Franco Rua C, Malagon Caicedo JP, Rojas Hernández JP. Tiña capitis en niños. *Rev Chil Pediatr.* 2020;91(5):773-83. DOI: 10.32641/rchped.vi91i5.1345
- Mayer P, Nenoff P, Reinell D, Abeck D, Brasch J, Daeschlein G, et al. S1 guidelines: Tinea capitis. *J Dtsch Dermatol Ges.* 2020;18(2):161-79. DOI: 10.1111/ddg.14026

Forma de citar: Lizardo-Castro GA, Guillén-Mejía GW. Tiña de la cabeza. *Rev Méd Hondur.* 2023; 91 (Sup 1): xx-xx. DOI: <https://doi.org/10.5377/rmh.v91iSup.2023.15875>

© 2023 Autor(es). Artículo de acceso abierto bajo la licencia <https://creativecommons.org/licenses/by/4.0/deed.es>



Recibido: 29-03-2021 Aceptado: 02-03-2023 Primera vez publicado en línea: 20-03-2023

Dirigir correspondencia a: Dr. Gustavo Lizardo

Correo electrónico: glizardoc@yahoo.com

RELACIONES Y ACTIVIDADES FINANCIERAS Y NO FINANCIERAS: Ninguna.

DECLARACIÓN DE CONFLICTOS DE INTERÉS: Ninguna.