


IMAGEN EN LA PRÁCTICA CLÍNICA

Neumonía por *Metapneumovirus humano* en adulto con diabetes mellitus tipo 2

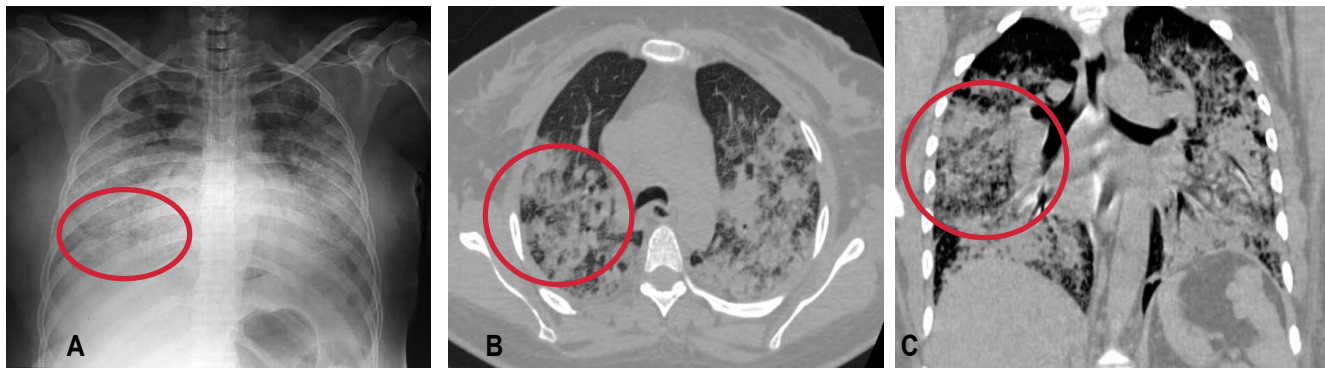
Pneumonia caused by human Metapneumovirus in an Adult with diabetes mellitus type 2

Karla Sierra¹  <https://orcid.org/0000-0001-6104-4099>, Diana Varela^{2,3}  <https://orcid.org/0000-0003-3243-739X>.

¹Universidad Nacional Autónoma de Honduras, Facultad de Ciencias Médicas, Posgrado de Medicina Interna; Tegucigalpa, Honduras.

²Hospital Escuela, Departamento de Medicina Interna, Servicio de Infectología; Tegucigalpa, Honduras.

³Instituto de Enfermedades Infecciosas y Parasitología Antonio Vidal; Tegucigalpa, Honduras.



El *Metapneumovirus humano* (hMPV) es causa frecuente de infecciones respiratorias agudas en niños, ancianos e inmunosupresos; representa 5-7% de las causas de hospitalización en menores de 5 años.¹ Los síntomas principales son fiebre y tos, con cuadro clínico autolimitado de bronquitis/bronquiolitis. En casos graves evoluciona a neumonía e insuficiencia respiratoria.^{2,3} En adultos se asocia a edad avanzada, tabaquismo, y comorbilidades.³ En la Figura se presentan imágenes de paciente femenina de 50 años de edad, diabética e hipertensa, con cuadro de rinorrea, congestión nasal, tos, fiebre y mialgias de 4 días de evolución, posteriormente disnea. Se recibió en insuficiencia respiratoria con requerimiento de ventilación mecánica invasiva y soporte hemodinámico. Hemograma al ingreso con linfopenia, procalcitonina, tinción de Gram y cultivo para bacterias en aspirado traqueal, negativos. En la radiografía de tórax anterior (A) se observan opacidades en vidrio esmerilado irregulares y lesiones nodulares mal definidas (círculo) en ambos pulmones, de predominio en la región inferior. En tomografía de tórax de alta resolución, corte axial (B) y coronal (C), se evidencia disminución del volumen pulmonar secundario a hiperdensidades bilaterales y áreas de consolidación con broncograma aéreo (círculo) afectando 90% del parénquima, compatible con neumonía alveolar. Se confirmó infección por hMPV mediante prueba molecular. Paciente falleció al 5to día intrahospitalario.

CONTRIBUCIONES

Ambas autoras contribuyeron de forma equitativa en la elección del tema e imagen, redacción, y aprobación del artículo, y son igualmente responsables del contenido.

DETALLES DE LOS AUTORES

Karla C. Sierra Ponce, Médica Residente III Año, Posgrado de Medicina Interna, Facultad de Ciencias Médicas, Universidad Nacional Autónoma de Honduras (UNAH), Cohorte 2021-2023; correo electrónico pceclia16@yahoo.com.

Diana S. Varela Bustillo, Médica Especialista en Medicina Interna e Infectología; correo electrónico ds_varela@hotmail.com;

REFERENCIAS

- Gálvez NMS, Andrade CA, Pacheco GA, Soto JA, Stranger V, Rivera T, Vásquez AE, Kalgis AM. Host Components That Modulate the Disease Caused by hMPV. *Viruses*. 2021;13(3): 519. doi: 10.3390/v13030519.
- Howard LM, Edwards KM, Zhu Y, Grijalva CG, Self WH, Jain S, et al. Clinical Features of Human Metapneumovirus-Associated Community-acquired Pneumonia Hospitalizations. *Clin Infect Dis*. 2021;72(1):108-117. doi:10.1093/cid/ciaa088.
- Koo HJ, Lee HN, Choi SH, Sung H, Kim HJ, Do KH. Clinical and Radiologic Characteristics of Human Metapneumovirus Infections in Adults, South Korea. *Emerg Infect Dis*. 2019;25(1):15-24. doi:10.3201/eid2501.181131.

Recibido: 17-02-2023 Aceptado: 16-04-2023 Primera vez publicado en línea: 25-05-2023
Dirigir correspondencia a: Dra. Diana S. Varela Bustillo
Correo electrónico: ds_varela@hotmail.com

RELACIONES Y ACTIVIDADES FINANCIERAS Y NO FINANCIERAS: Ninguna.

DECLARACIÓN DE CONFLICTOS DE INTERÉS: Ninguna.

Forma de citar: Sierra K, Varela D. Neumonía por *Metapneumovirus humano* en adulto con diabetes mellitus tipo 2. *Rev Méd Hondur*.2023; 91 (Sup 1): xx-xx. DOI: <https://doi.org/10.5377/rmh.v91iSup%20No.1.16176>

© 2023 Autor(es). Artículo de acceso abierto bajo la licencia <https://creativecommons.org/licenses/by/4.0/deed.es> 