



## CASO CLÍNICO

## Ictiosis vulgar: presentación de un caso

*Ichthyosis vulgaris: presentation of a case*Jesús Alberto Roa Saborit  <https://orcid.org/0000-0002-0066-3723>, Derkis Prado Lemus  <https://orcid.org/0000-0002-9246-2338>Isolda María García Cañete  <https://orcid.org/0000-0001-5938-5388>, Vianned Beatriz Morales Placencia  <https://orcid.org/0000-0002-8360-789X>

Universidad de Ciencias Médicas de Granma, Facultad de Ciencias Médicas de Manzanillo, Departamento de Ciencias Clínicas y Preclínicas; Granma, Cuba.

**RESUMEN. Antecedentes.** La palabra Ictiosis, en la terminología médica se utiliza para definir al grupo de trastornos generalizados de la cornificación, que se caracterizan por presentar hiperqueratosis y/o descamación. La ictiosis vulgar es una genodermatosis hereditaria, que no produce lesiones extracutáneas y clínicamente mejora con la edad. **Descripción del caso clínico:** Paciente masculino actualmente con 6 años, fue llevado a la consulta de Pediatría por su abuela a la edad de 6 meses; al interrogatorio refirió que su procedencia era rural, antecedentes familiares: madre soltera con retraso mental moderado en mala situación socioeconómica y vivienda en condiciones de precariedad. A la exploración física se encontró piel seca, con lesiones escamosas que comenzaron por las extremidades y en pocas semanas se generalizaron, pelo escaso, caída del cabello, cejas y uñas con hendiduras, labios agrietados, se interconsulta oportunamente con la especialista en Dermatología quien realizó el diagnóstico clínico inicial de ictiosis vulgar. Como hallazgo aislado se encontró paladar hendido. El tratamiento estuvo encaminado a mantener la integridad de la piel mediante humectación y lubricación con emolientes, control de la temperatura y prevención de infecciones secundarias que pueden afectar a estos pacientes. **Conclusión:** es importante para los pacientes diagnosticados con ictiosis vulgar el manejo multidisciplinario porque así se les ofrece un seguimiento adecuado, se eliminan o previenen los factores de riesgo y se les asegura el tratamiento, garantizando con esto una mejor calidad de vida.

**Palabras claves:** Fisura del paladar, Ictiosis vulgar, Riesgo social.

## INTRODUCCIÓN

La palabra Ictiosis, en la terminología médica se utiliza para definir al grupo de trastornos generalizados de la cornificación, que se caracterizan por presentar hiperqueratosis y/o descamación.<sup>1,2</sup> Las ictiosis son un grupo de enfermedades muy poco frecuente en la práctica médica y los pacientes que la padecen presentan una afectación importante en la calidad de vida. Estas genodermatosis, son el resultado de alteraciones en la codificación de las proteínas estructurales en la capa córnea de la epidermis o de las proteínas que intervienen en el metabolismo o transporte de lípidos.<sup>1</sup>

John Machin de la Royal Society de Londres en el año 1731 presentó el caso de un paciente afectado por ictiosis. El término "ichthyosis", introducido por primera vez en los textos de Dermatología por Robert Willan en 1808, proviene de la palabra griega ichthys, que significa pez y fue usado para designar a todas aquellas enfermedades que cursaban con descamación generalizada de la piel.<sup>1</sup>

Los médicos generales y dermatólogos pueden tener poca experiencia con estos trastornos. El diagnóstico de la ictiosis se basa en los datos obtenidos en la historia clínica del paciente y los hallazgos físicos, como el tipo de escama y el patrón de afectación. Debe enfatizarse en el fenotipo cutáneo, especialmente el patrón de descamación e hiperqueratosis, calidad y color de las escamas, también es importante tener en cuenta el inicio y evolución de las lesiones, así como la presencia de otras alteraciones dermatológicas (eritema, prurito y erosiones).<sup>2,3</sup>

La ictiosis es una enfermedad crónica e incurable con periodos de exacerbación y mejoría clínica, el tratamiento es sintomático y se basa en preparados de uso tópico, su manejo debe realizarse siempre que sea posible por un equipo multidisciplinario, siendo esencial el cuidado de la higiene personal, las condiciones de vida en estos pacientes, así como, el apoyo de varias instituciones además de salud para lograr un tratamiento integral.<sup>2,4</sup>

Recibido: 18-04-2022 Aceptado: 29-03-2023 Primera vez publicado en línea: 29-05-2023


Dirigir correspondencia a: Dr. Jesús Alberto Roa Saborit

Correo electrónico: roasaborit@infomed.sld.cu.

RELACIONES Y ACTIVIDADES FINANCIERAS Y NO FINANCIERAS: Ninguna.

DECLARACIÓN DE CONFLICTOS DE INTERÉS: Ninguna.

**Forma de citar:** Roa-Saborit JA, Prado Lemus D, García Cañete IM, Morales-Placencia VB. Ictiosis vulgar. Presentación de un caso. Rev Méd Hondur. 2023; 91(Sup1): xx-xx. DOI: <https://doi.org/10.5377/rmh.v91iSup.%20No.2.16178>

© 2023 Autor(es). Artículo de acceso abierto bajo la licencia <https://creativecommons.org/licenses/by/4.0/deed.es> 

La conferencia internacional de expertos de ictiosis en So-reze, Francia, 2009, desarrolló una clasificación de las ictiosis basados principalmente en la clínica, tomando en consideración los conocimientos moleculares y fisiopatológicos conocidos hasta ese momento y diferencian dos grupos de ictiosis hereditarias: las no sindrómicas y las sindrómicas. Las primeras no se asocian a manifestaciones extra cutáneas y dentro de este grupo se encuentra la ictiosis vulgar.<sup>4,5</sup> En este tipo de ictiosis el trastorno se encuentra en la síntesis de una proteína del estrato córneo, la filagrina, y de su precursor, la profilagrina<sup>1,2</sup> y las formas sindrómicas, en este grupo la enfermedad se presenta en la piel y en otros órganos, se presenta en las formas ligadas al cromosoma X y las formas autosómicas recesivas.<sup>4,5</sup>

Por la cantidad y variedad de enfermedades genéticas incluidas en la familia de las ictiosis y trastornos relacionados con la piel, hacer el diagnóstico correcto es un desafío para el personal de salud; por lo que resulta importante dar a conocer este caso y así contribuir con más elementos que ayuden a establecer un diagnóstico certero y a la toma de decisiones terapéuticas adecuadas y oportunas. Se solicitó consentimiento informado a la tutora del paciente para publicar los hallazgos encontrados.

En la literatura médica revisada no encontramos coincidencias de casos donde coexistieran estas entidades por lo que nos hace pensar que pudiera tratarse de un hallazgo muy poco frecuente en la práctica médica.

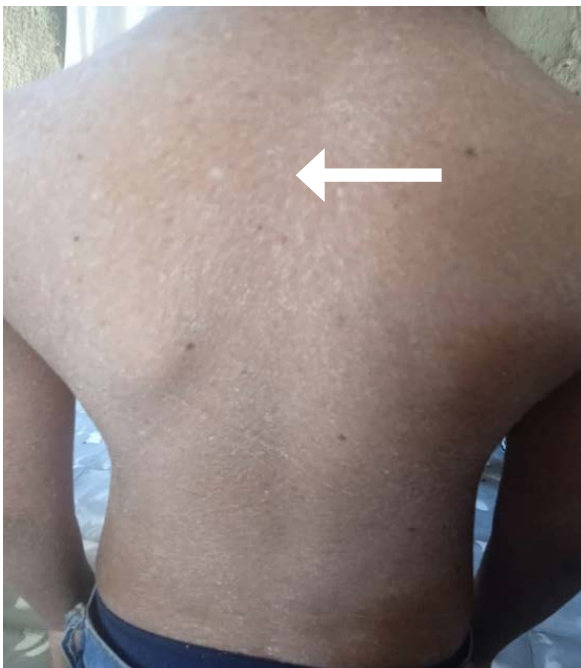## DESCRIPCIÓN DEL CASO CLÍNICO

Paciente masculino actualmente de 6 años, fue llevado a los 6 meses de edad por su abuela al consultorio médico de la familia para la consulta de Pediatría perteneciente al

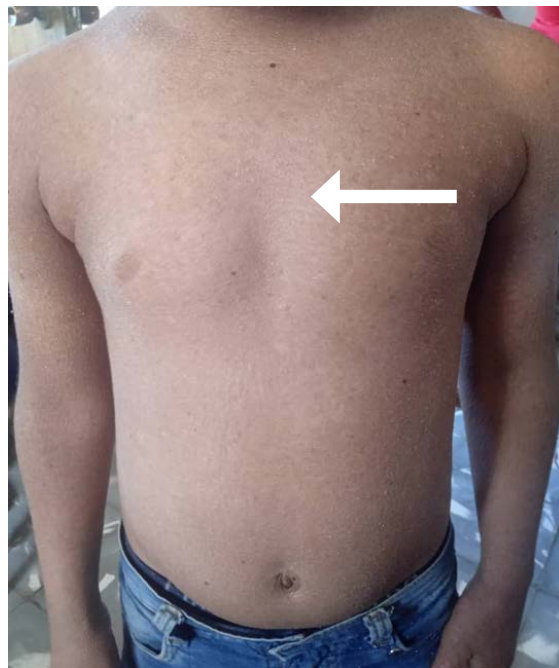policlínico #2 ubicado en el Manzanillo, provincia de Granma, al interrogatorio refirió que su procedencia era rural, antecedentes familiares: Madre con retraso mental moderado, soltera, mala situación socioeconómica y en precarias condiciones la vivienda. La familiar refirió que el paciente presentó lesiones en la piel (que no tenía hasta ese momento), que comenzaron aproximadamente desde el cuarto mes de vida, en las extremidades y en pocas semanas se generalizaron, además dificultad para la alimentación, secundario a una malformación congénita, fisura palatina, diagnosticada desde el nacimiento.

A la exploración física se encontró piel seca, con lesiones escamosas que actualmente persisten, pelo escaso, caída del cabello, cejas y uñas con hendiduras, labios agrietados, también al paciente se le encontró como hallazgo aislado una malformación congénita consistente en el defecto de unión del tejido del paladar de un diámetro de 2cm aproximadamente.

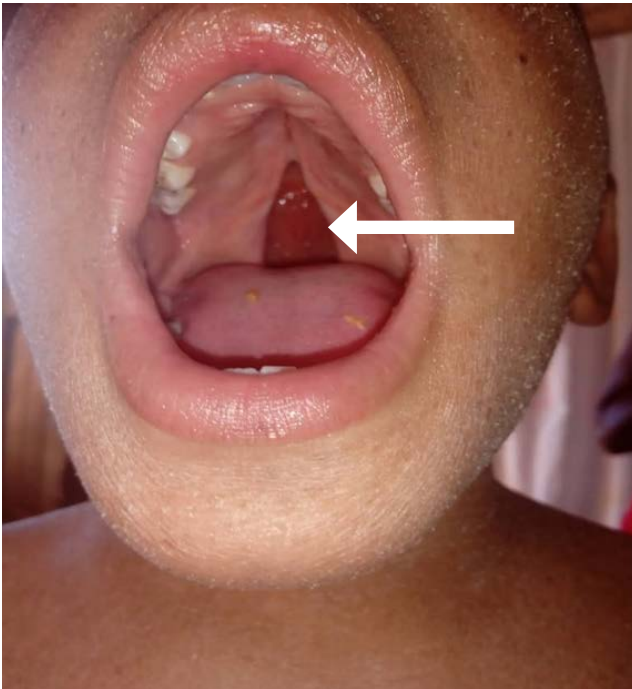
Fue interconsultado oportunamente con especialista en dermatología realizándose el diagnóstico clínico inicialmente de ictiosis vulgar, posteriormente éste fue confirmado por anatomía patológica: En la biopsia practicada a los 6 meses se encontró: hiperqueratosis, hipogranulosis; en dermis se encontró vasodilatación e infiltrado perivascular ligero. Desde el séptimo mes de vida cumple con el tratamiento indicado, el cual ha estado encaminado a mantener la integridad de la piel mediante humectación y lubricación, aplicándose baños diarios con jabones antisépticos y el uso de pomadas emolientes cada cuatro o seis horas, ha usado vaselina estéril, se realiza vigilancia estricta sobre el control de la temperatura y prevención de infecciones secundarias que pudieran afectar al paciente. Actualmente el paciente se encuentra como aparece en las **Figuras 1A y 1B**.



**Figura 1A.** Lesiones en piel de Ictiosis Vulgar. Se observa lesiones escamosas de tamaño variable, color blanquecino, generalizadas en el tórax posterior.



**Figura 1B.** Lesiones en piel de Ictiosis Vulgar. Se observa lesiones escamosas de tamaño variable, color blanquecino, generalizadas en el tórax y abdomen (vista anterior).



**Figura 2.** Fisura del paladar. Pérdida de la solución de continuidad del tejido del paladar de 2 cm de diámetro.

Evolutivamente en su desarrollo psicomotor de acuerdo con la edad fue presentando trastornos en la dentición (**Figura 2**) y en el lenguaje verbal, además de la referida dificultad para la alimentación (deglución) ocasionados por la malformación congénita, en la valoración integral del funcionamiento familiar por las condiciones económicas y los antecedentes familiares entre otros aspectos psicosociales, se clasificó como una familia disfuncional. Se concluyó el caso con el diagnóstico biopsicosocial: paciente de riesgo social con enfermedad crónica (Ictiosis Vulgar) y la presencia de malformaciones congénitas (paladar hendido) que vive en una familia disfuncional.

## DISCUSIÓN

Se evaluó el caso clínico de un escolar con diagnóstico inicial de ictiosis vulgar basado fundamentalmente en las manifestaciones clínicas que presentó. Fonseca Capdevila, considera en su investigación que esta enfermedad con frecuencia se asocia a dermatitis atópica, tal predisposición está dada por las alteraciones en las barreras cutáneas que aumentan la sensibilidad alérgica, aunque en este paciente no se presenta esta asociación.<sup>6</sup>

Moreno Saboya, refiere en su estudio que la ictiosis tiene una incidencia baja, aproximadamente 17.000 personas nacen cada año con algún tipo de ictiosis en los Estados Unidos de América y, en orden de prevalencia, la ictiosis vulgar es la más común de las formas hereditarias, afecta 1:250-1000 personas, y son evidentes los trastornos hereditarios que causan diversas alteraciones de la pigmentación, textura, elasticidad e integridad estructural del tegumento.<sup>5</sup>

Aunque menos frecuente que la anterior aparecen la ictiosis recesiva ligada al cromosoma X, con una prevalencia de 1:2.000-6.000 hombres, y otras formas de ictiosis que son reportadas como casos únicos en la literatura científica.<sup>1,2,5</sup>

La ictiosis vulgar, se caracteriza por lesiones que aparecen varios meses después del nacimiento, predominan fundamentalmente en el tronco y en las áreas de extensión de los miembros; respetan la cara y flexuras, hay engrosamiento palmar-plantar, no se presentan manifestaciones extra cutáneas, su diagnóstico se realiza principalmente por las manifestaciones clínicas y los hallazgos anatomopatológicos que se encuentran, éste constituye el estudio fundamental para el diagnóstico definitivo.<sup>1-3</sup>

La ictiosis vulgar, se considera de retención o normocinética debido a que el defecto se encuentra a nivel de la descamación, lo cual hace que este proceso se produzca de manera más lenta, genéticamente es un desorden autosómico dominante.<sup>3-5</sup> El inicio de las lesiones ocurre durante el primer año de vida, como ocurrió con el caso que motivó esta presentación, se observó escamas pequeñas, irregulares y finas, de apariencia áspera; el color varía de gris sucio a café; su diámetro oscila entre 1 mm - 1 cm. Son abundantes en las áreas extensoras de las extremidades, principalmente las inferiores, cuando se afecta el tronco, la escama es más pronunciada en la espalda; en la cara no se observan muchas lesiones debido a la elevada secreción sebácea.<sup>5-7</sup> El diagnóstico se establece sobre bases clínicas y la biopsia es confirmatoria.

Es importante mencionar que el diagnóstico diferencial, debe realizarse primero con otros tipos de ictiosis hereditarias e ictiosis adquiridas y con las xerosis asociadas a diátesis atópica.<sup>2</sup>

Uno de los componentes más importantes es el tratamiento en estos pacientes, aunque insistimos que es una enfermedad crónica y requiere terapia de mantenimiento en muchos pacientes, lo principal es lubricar la piel y contrarrestar la pérdida transepidermica de agua.<sup>7-9</sup>

Es necesario educar al enfermo y a sus familiares en la necesidad del tratamiento permanente y el cumplimiento de medidas generales como el baño diario para eliminar las escamas, los residuos de crema y disminuir la carga bacteriana, el médico debe conocer que ante un paciente con el diagnóstico de ictiosis el tratamiento es sintomático e individualizado debido a que la respuesta es diferente en cada caso, por tanto deben tenerse en cuenta factores como la edad, el inicio y extensión de las lesiones.<sup>2</sup>

Se han utilizado con éxito por vía sistémica los derivados de la vitamina A, isotretinoína y citretin, estos actúan previniendo la hiperqueratosis y facilitando la descamación. La terapia génica basada en la corrección de genes defectuosos es, sin dudas, la alternativa del futuro terapéutico en los pacientes con ictiosis.<sup>2</sup>

En cuanto al pronóstico se trata de una enfermedad crónica, los pacientes empeoran en invierno, con mejoría en la primavera y verano, también en la ictiosis vulgar los pacientes presentan una mejoría clínica con la edad.<sup>2-5</sup>

Otro de los signos encontrados en la exploración física de este paciente fue la fisura palatina. En Cuba, con relación a esta entidad se describe una frecuencia entre 1:700 a 1:1100 nacidos vivos. El labio hendido (LH) con o sin paladar hendido (PH) ocurre en 1:1 000 nacidos y el PH solo ocurre en 1:2 500 nacidos.<sup>10-12</sup>

Las fisuras del paladar son las malformaciones congénitas más frecuentemente atendidas en los servicios de cirugía maxilofacial pediátricos.<sup>10-12</sup> y se producen cuando el tejido que forma el techo de la boca no se une como corresponde en la formación del feto antes del nacimiento.<sup>13</sup> Estos pacientes presentan desde el nacimiento dificultades para la alimentación y la respiración, además son frecuentes las alteraciones foniatricas, la falta de desarrollo de los procesos alveolares, los problemas de forma, número y erupción dental que afectan no solamente la dentadura infantil, también la comprometen en la fase de adulto.<sup>14</sup>

La mayoría de los casos observados de paladar hendidos presentan etiología multifactorial que implica la interacción de varios factores del medio ambiente y la herencia. Estos factores pudieran agruparse en: genético, nutricionales, sustancias que circulan en el organismo como alcohol, drogas o toxinas, falta de fuerza intrínseca de desarrollo y estrés.<sup>14-16</sup>

Monasterio y col., refieren que a pesar de que la cirugía reconstructiva del paladar hendido se puede practicar a cualquier edad, los cirujanos de mayor experiencia en el manejo de esta deformidad han sugerido que la corrección debe hacerse lo más precoz posible para lograr un desarrollo del lenguaje adecuado, algo que no se practicó en este caso y el enfoque de los pacientes tratados debe realizarse por un equipo multidisciplinario.<sup>15</sup>

Rodríguez Delgado y col., plantean en una investigación realizada un predominio del sexo masculino entre los pacientes con fisura palatina y no fue significativo en su estudio la aparición de esta malformación en relación con el consumo de alcohol y el tabaquismo, coincidiendo con los antecedentes de este paciente, se describe una asociación ascendente de la fisura palatina con el uso de determinados antibióticos, hecho del que no se tiene evidencias en este caso.<sup>17</sup>

El seguimiento del paciente presentado se realizó siempre desde la Atención Primaria de Salud por el equipo básico, lográndose modificar los factores de riesgo (social) que afectaban al paciente y a su familia, mejorando la situación económica y

las condiciones de la vivienda, garantizando además la continuidad del tratamiento para la enfermedad (ungüentos y cremas) y lográndose la inserción escolar del paciente a la edad requerida, inicialmente se planteó la posibilidad del tratamiento quirúrgico para corregir el defecto congénito, sin embargo, la negociación familiar imposibilitó esto, a pesar de explicarles las alteraciones secundarias a estas malformaciones que solo se previenen con este tipo de intervención.

Aunque no se ha logrado el tratamiento quirúrgico consistente en el cierre definitivo del defecto anatómico, este caso nos aporta la experiencia de la integración multidisciplinaria que implicó a la trabajadora social, psicólogos, farmacoterapeutas, entre otros profesionales de la salud que lograron mejorar la calidad de vida del paciente a pesar de sus limitaciones.

En conclusión, es importante para los pacientes diagnosticados con ictiosis vulgar recibir el manejo multidisciplinario, porque así se les puede ofrecer un adecuado seguimiento, eliminar o prevenir los factores de riesgo que pueden tener y asegurar el tratamiento, garantizándoles con esto, una mejor calidad de vida.

## CONTRIBUCIONES

JARS concibió la conceptualización, el análisis formal, la investigación, la metodología y la redacción, revisión y edición del estudio. DPL, IMG y VBMP participaron en la investigación, análisis formal, validación, redacción del artículo, todos los autores aprobaron su versión final.

## AGRADECIMIENTOS

Al equipo básico de trabajo Lic. Maidel Labrada Sánchez, que realizan el seguimiento del paciente en el consultorio del médico de la familia.

## DETALLES DE LOS AUTORES

Jesús Alberto Roa Saborit. Médico especialista en Medicina General Integral y Pediatría; roasaborit@infomed.sld.cu  
Derkis Prado Lemus, Médica especialista en Dermatología; dpradol@infomed.sld.cu  
Isolda María García Cañete, Médica Especialista en Cardiología; igarcia@infomed.sld.cu  
Vianned Beatriz Morales Placencia. Licenciada en Laboratorio Clínico; vianned@infomed.sld.cu

## REFERENCIAS

1. Maruri Aroca G, Álava Rodríguez AG, Guamán Lozada MD, Valdivieso Uriguen MP. Ictiosis. Revisión bibliográfica. ResearchGate [Internet]. 2019 [citado 4 Abr 2022]; [aprox. 14p.]. Disponible en: [https://www.researchgate.net/publication/336881548\\_Ictiosis\\_Revisión\\_bibliografica](https://www.researchgate.net/publication/336881548_Ictiosis_Revisión_bibliografica)
2. Vega Almendra N, Aranibar Duran L. Ictiosis hereditaria: desafío diagnóstico y terapéutico. RevChilPediatr [Internet]. 2016 [citado 4 Abr 2022]; 87(3):213-223. Disponible en: <https://scielo.conicyt.cl/pdf/rcpv/87n3/art13.pdf>
3. Moraes ELL, Freire MHS, Rocha F, Secco IL, Costa T, Afonso RQ. Nursing care for a newborn with Lamellar Ichthyosis: a case study in a neonatal unit. RevEscEnferm USP [Internet]. 2019 [citado 4 Abr 2022]; 53:e03519. Disponible en: [http://www.scielo.br/pdf/reeusp/v53/en\\_1980-220X-reeusp-53-e03519.pdf](http://www.scielo.br/pdf/reeusp/v53/en_1980-220X-reeusp-53-e03519.pdf)
4. Navarro Turcios SJ, Molina Barrios SJ, Moya Trejo MG, Moya Díaz GM. Reporte de casos de ictiosis laminar en honduras; desafío diagnóstico: Ictiosis laminar en Honduras; reporte de casos. CienCméd [Internet]. 2020, [citado 24 Mar 2022]; 23(2):271-7. Disponible en: <https://www.redalyc.org/articulo.oa?id=426064022023>
5. Moreno Saboya MB. Estudio molecular en dos hermanas afectadas por ictiosis congénita autosómica recesiva: descripción de una nueva mutación causal en tgm1 [Tesis en línea]. Bogotá, D.C: Colegio Mayor de Nuestra Señora del Rosario. Escuela de Medicina y Ciencias de la Salud. Facultad de Medicina; 2016. [citado 4 Abr 2022]. Disponible en: <https://repository.urosario.edu.co/bitstream/handle/10336/12687/ESTUDIO%20MOLECULAR%20EN%20DOS%20HERMANAS%20AFECTADAS%20POR%20ICTIOSIS%20CONG%20C9NITA%20AUTOS%20D3MICA%20RECESIVA.pdf;jsessionid=DFE2D936EF103026DAD33DB3F9898500?sequence=1>

6. Fonseca Capdevila E. Ictiosis. En: Fonseca Capdevila E, ed. *Dermatología Pediátrica*. Tomo III. Madrid, Aula Médica 1999, 819-922. Disponible en: <https://silo.tips/download/i-ctiosis-ictiosis-e-fonseca-capdevila>
7. Enciclopedia Médica A.D.A.M. [Internet]. Johns Creek (GA): Ebix, Inc., A.D.A.M.; ©1997-2020. Hoss E. Ictiosis vulgar. [actualizado 14 Abr 2021; citado 26 Mar 2022]. [aprox. 3 pantallas]. Disponible en: <https://medlineplus.gov/spanish/ency/article/001451.htm>
8. Mayo clinic. [Internet] Estados Unidos: Mayo Foundation for Medical Education and Research (MFMER); c1998-2021 [actualizado 15 sep 2021; citado 4 Abr 2022]. Ictiosis vulgar; [aprox. 8 pantallas]. Disponible en: <https://www.mayoclinic.org/es-es/diseases-conditions/ichthyosis-vulgaris/symptoms-causes/syc-20373754>
9. Sánchez Álvarez A, Rojas Concepción A, Hernández Fernández A, Rodríguez Fernández D, Arencibia Sánchez J. Comportamiento de las genodermatosis en el municipio de San Juan y Martínez. *RevdeCiencMéd de Pinar del Río* [Internet]. 2020 [citado 13 Mar 2022]; 24(6): e4342. Disponible en: <http://revcompinar.sld.cu/index.php/publicaciones/article/view/4342>
10. Dinulos JGH. Ictiosis. En: *Manual MSD USA: Merck Sharp & Dohme Corp; c2021* [Internet]. [actualizada ene 2020; citado 13 Abr 2022] [aprox. 3 pantallas]. Disponible en: <https://www.msmanuals.com/es/professional/trastornos-dermatol%C3%B3gicos/trastornos-de-la-queratinizaci%C3%B3n/ictiosis?query=ictiosis%20incluyen>
11. Chávez Ríos O, Álvarez Fernández YE. Fisura labio-palatina. Nuestra experiencia en 14 casos. *MULTIMED* [Internet]. 2017 [citado 4 Abr 2022]; 21(3):273-80. Disponible en: <http://www.revmultimed.sld.cu/index.php/mtm/article/view/542/872.2>
12. Galindo MJ, Gil Lizcano FG, Mendoza Castro M, González-Bernal MA. Evaluación de guías de manejo para pacientes con labio y/o paladar hendido. *RevCubanaEstomatol* [Internet]. 2019 [citado 4 Abr 2022]; 56(3):1-14. Disponible en: <http://www.revestomatologia.sld.cu/index.php/est/article/view/1863/16.03.3>
13. Pons-Bonals L, Hidalgo-Martínez SM, Sosa-Ferreyra CF. Estudio clínico-epidemiológico en niños con labio paladar hendido en un hospital de segundo nivel. *Bol. Med. Hosp. Infant. Mex.* [Internet]. 2017 [citado 2023 Mar 20]; 74(2):107-121. Disponible en: [https://www.scielo.org.mx/scielo.php?script=sci\\_arttext&pid=S1665-11462017000200107](https://www.scielo.org.mx/scielo.php?script=sci_arttext&pid=S1665-11462017000200107)
14. García Zúñiga MM, Monge Padilla ML, Picado Monge G, Porras Calvo K, Rodríguez Villalobos G, Rojas Mora Y, et al. *MedLeg de Costa Rica* [Internet]. 2012 [citado 12 Mar 2022]; 29(2):121-37. Disponible en: <https://www.scielo.sa.cr/pdf/mlcr/v29n2/art13.pdf>
15. Monasterio AL, Ford MA, TastetsME. Fisuras Labio Palatinas. Tratamiento Multidisciplinario. *RevMed Clin Condes* [Internet]. 2016 [citado 12 Mar 2022]; 27(1):14-21. Disponible en: <https://www.elsevier.es/es-revista-revis-ta-medica-clinica-las-condes202-pdf-S0716864016000043>
16. Tirado Amador LR, Madera Anaya MV, González Martínez FD. Interacciones genéticas y epigenéticas relacionadas con fisuras de labio y paladar no sindrómicos. *AvOdontostomat* [Internet]. 2016 [citado 4 Abril. 2022]; 32(1):21-34. Disponible en: <http://scielo.isciii.es/pdf/odonto/v32n1/original2.pdf>
17. Rodríguez Delgado CA. Caracterización de pacientes con labio y/o paladar hendido de 0 a 3 años de edad, atendidos en el servicio de salud oral del "HOMI" entre los años 2010 a 2016 [Tesis en línea]. Bogotá, Colombia: Universidad Nacional de Colombia. Facultad de Odontología; 2017 [citado 12 Marzo. 2022]. Disponible en: <http://bdigital.unal.edu.co/57563/1/10324495862017.pdf>

**ABSTRACT. Background:** the word ichthyosis, in medical terminology is used to define a group of generalized cornification disorders, which are characterized by presenting hyperkeratosis and/or desquamation. Ichthyosis vulgaris is a hereditary genodermatosis, which does not produce extracutaneous lesions and clinically improves with the age. **Description of the clinical case:** male patient currently 6-year-old, was taken to the pediatrics office by his grandmothers at the age of 6 months upon questioning said that his origin was rural, family history single mother with moderate mental retardation in poor socioeconomic situation and housing in precarious conditions. Physical examination revealed dry skin, with scaly lesion that began on the extremities and became generalized in a few weeks, sparse hair, hair fall, cheeks and nails with cracks, chapped lips. Was consulted in due course with the specialist in dermatology who performed the clinical diagnosis of ichthyosis vulgaris. The treatment was aimed at maintaining the integrity of the skin through humectation and lubrication with emollient, temperature control and prevention of secondary infection that could affect these patients. **Conclusion:** multidisciplinary management is important for patients diagnosed with ichthyosis vulgaris because this way adequate follow-up is offered, treatment is ensured and risk factors that affect them are removed or prevented, thus guaranteeing a better quality of life.

**Keywords:** Cleft palate, Ichthyosis vulgaris, Social risk.