

IMAGEN EN LA PRÁCTICA CLÍNICA

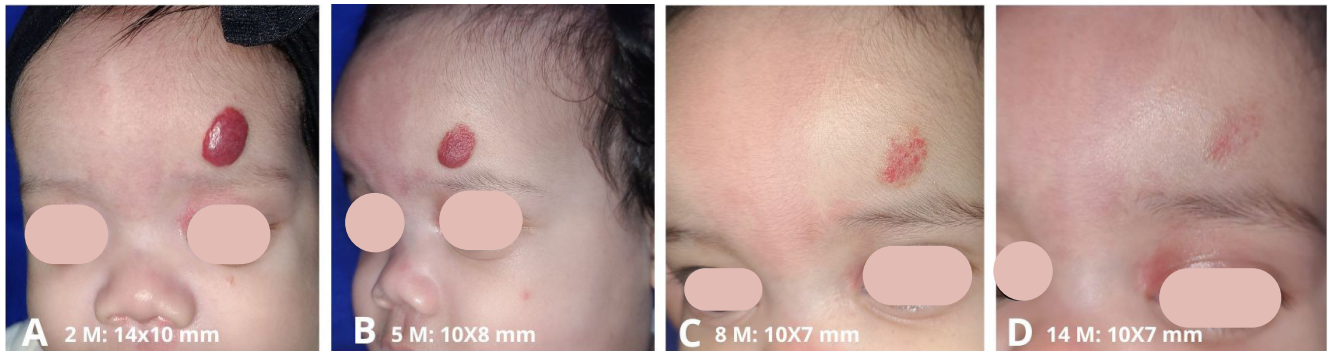
Hemangioma infantil tratado con propranolol

Infantile hemangioma treated with propranolol

Gustavo A. Lizardo Castro^{1,2}  <https://orcid.org/0000-0001-5561-9220>, Perla I. Vásquez Hernández¹  <https://orcid.org/0009-0009-6837-2568>.

¹Universidad Nacional Autónoma de Honduras (UNAH), Facultad de Ciencias Médicas, Departamento de Medicina Interna; Tegucigalpa, Honduras.

²Secretaría de Salud, Hospital Escuela, Departamento de Pediatría, Servicio de Dermatología; Tegucigalpa, Honduras.



Femenina pretérmino, 2 meses. A los 10 días, inició lesión en la frente, aumentando de tamaño. Al examen, presentó encima de la región supraciliar izquierda, placa única, eritematosa, superficie lisa, brillante, 14x10 mm (A). Diagnóstico de hemangioma infantil (HI), previa evaluación cardiológica, se manejó con propranolol oral 2-3 mg/kg/día. Reduciendo tamaño: 5M (meses-edad) (B), aplanamiento: 8M (C) y telangiectasia residual: 14M (D). El HI, tumor benigno más común en niños, prevalencias del 4-5%, predominio femenino 3:1, suele remitir espontáneamente.¹ Es la neoformación vascular más frecuente en cabeza y cuello, se clasifica en superficial (caso descrito), profundo, mixto. Caracterizado por proliferación anormal de células endoteliales, arquitectura aberrante de vasos sanguíneos.^{1,2} Típicamente aparece en las primeras 4 semanas, alcanzando 80% de su tamaño a los 3-5 meses, inicia regresión al año o más de edad.^{2,3} Telangiectasias, atrofia, fibrosis y despigmentación son posibles efectos residuales. Diagnóstico clínico: se distingue de otras anomalías vasculares por expresar la proteína transportadora de glucosa 1 (GLUT-1).^{2,3} Tratamiento: indicado cuando amenaza la vida (falla cardíaca, respiratoria); alteraciones funcionales (visual, auditiva, deglución); ulceración y desfiguramiento.^{1,2} Propranolol oral es primera elección; modula el tono vascular: estrógenos, hipoxia, inflamación, angiogénesis, apoptosis. Efectos adversos: alteraciones del sueño, raramente bradicardia e hipoglucemia.³ M= meses, mm=milímetros.

CONTRIBUCIONES

GALC contribuyó con el diseño y fotografías del caso. Ambos autores participaron en la adquisición, redacción y revisión del manuscrito. Ambos autores son responsables de la publicación del manuscrito.

DETALLES DE LOS AUTORES

Gustavo A. Lizardo Castro, Pediatra, Sub-especialista en Dermatología Pediátrica; glizardoc@yahoo.com

Perla I. Vásquez Hernández, Médico residente del segundo año del Posgrado de Dermatología; perlaa_iv@hotmail.com

REFERENCIAS

1. Cheirif-Wolosky O, Novelo-Soto AD, Orozco-Covarrubias L, Sáez-de-Ocariz M. Hemangioma infantil: actualización del tratamiento tópico y sistémico. Bol Med Hosp Infan Mex [Internet]. 2019 [citado 10 jul 2024]; 76(4):167-175. Disponible en: http://www.scielo.org.mx/scielo.php?script=sci_arttext&pid=S1665-11462019000400167&lng=es; <https://doi.org/10.24875/bmhim.19000002>.
2. Xiang S, Gong X, Qiu T, Zhou J, Yang K, Lan Y, et al. Insights into the mechanisms of angiogenesis in infantile hemangioma. Biomed Pharmacother [Internet]. 2024[citado 13 agosto 2024];178(117181):117181. Disponible en: <http://dx.doi.org/10.1016/j.biopha.2024.117181>
3. Léauté-Labrèze C, Harper JI, Hoeger PH. Infantile haemangioma. Lancet. 2017 [citado 10 jul 2024];390(10089):85-94. doi: 10.1016/S0140-6736(16)00645-0.

Recibido: 22-10-2024 Aceptado: 05-03-2025 Primera vez publicado en línea: 10-04-2025

Dirigir correspondencia a: Gustavo Lizardo

Correo electrónico: glizardoc@yahoo.com

DECLARACIÓN DE RELACIONES Y ACTIVIDADES FINANCIERAS Y NO FINANCIERAS: Ninguna.

DECLARACIÓN DE CONFLICTOS DE INTERÉS: Ninguna.

Forma de citar: Lizardo-Castro GA, Vásquez-Hernández PI. Hemangioma infantil tratado con propranolol. Rev Méd Hondur. 2025; 93(1): xx-xx. DOI: <https://doi.org/10.5377/rmh.v93i1.20288>

© 2025 Autor(es). Artículo de acceso abierto bajo la licencia <https://creativecommons.org/licenses/by/4.0/deed.es> 