

CASO CLÍNICO

Síndrome de Evans asociado a infección por citomegalovirus en lactante menor. Reporte de caso

Evans syndrome secondary to cytomegalovirus infection in a young infant. Case report

Fátima Rico¹  <https://orcid.org/0000-0002-4760-3015>, Milca Siloé Valladares Valeriano²  <https://orcid.org/0009-0009-4830-1404>.

¹Hospital Materno Infantil, Departamento de pediatría; Tegucigalpa, Honduras.

²Universidad Nacional Autónoma de Honduras (UNAH), Facultad de Ciencias Médicas (FCM); Tegucigalpa, Honduras.

RESUMEN. Introducción: El síndrome de Evans (SE) se caracteriza por el descenso de dos líneas celulares, principalmente glóbulos rojos y las plaquetas. La mayor incidencia es en niños comprendidos entre 1 y 4 años, de estos el 90% será asintomático. Las causas pueden ser de etiología primaria o secundaria a otras enfermedades, principalmente infecciosas, sistémicas, autoinmunes o inmunodeficiencias primarias. Solamente en el 10% de los casos se logra determinar la etiología, siendo el *citomegalovirus* (CMV) el principal agente infeccioso en los lactantes de 1 a 6 meses. **Descripción del caso:** Se presenta caso de un lactante menor de 4 meses, previamente sano, que se recibió en la emergencia del Hospital Escuela por presentar petequias y equimosis generalizadas. Se evidenció estrabismo bilateral con hemorragia vítrea, calcificaciones cerebrales y esplenomegalia. Los exámenes de laboratorio revelaron anemia hemolítica y trombocitopenia, siendo estas las únicas dos líneas celulares afectadas. Mediante exámenes complementarios se encontró serología indeterminada para CMV y mecanismos de hemólisis extravascular. **Conclusión:** El diagnóstico de SE secundario a infección por CMV se confirmó mediante la combinación de hallazgos clínicos: anemia hemolítica y trombocitopenia; resultados de imagen: calcificaciones cerebrales en Tomografía Axial Computarizada (TAC) y esplenomegalia en Ultrasonograma (USG) y la detección de serología indeterminada para CMV. El paciente mostró mejoría tras tratamiento con esteroides, inmunoglobulina y antiviral, destacando la importancia de considerar diversas etiologías en la afectación de dos líneas celulares, sin importar la edad.

Palabras clave: Anemia hemolítica; Citomegalovirus; Trombocitopenia autoinmune.

INTRODUCCIÓN

El síndrome de Evans (SE), descrito en 1951 por Robert Evans. Es una enfermedad hematológica autoinmune, caracterizada por el descenso de dos líneas celulares, glóbulos rojos y plaquetas. Anteriormente, se conocía como la presencia simultánea de trombocitopenia inmune (PTI) y anemia hemolítica autoinmune (AHA). El SE es más frecuente en pacientes de 1-4 años. Las causas pueden ser de etiología primaria o secundaria a otras enfermedades. Debido a la escasez de estudios, no se conoce la incidencia exacta del síndrome de Evans (SE), es secundario a infecciones, inmunodeficiencias o enfermedades autoinmunes en un 50-60% de los casos.¹⁻³ Solamente en el 10% de los casos se logra determinar la etiología, siendo el *citomegalovirus* (CMV) el principal agente infeccioso en infantes de 1 a 6 meses, puede ser causado por otros agentes infecciosos como el *virus sincitial respiratorio*, *Epstein-Barr*, y el *virus herpes tipo 6* y la *Chlamydia pneumoniae*.


La presentación clínica característica del SE es la palidez, fatiga, disnea, taquicardia, fiebre y sangrado mucocutáneo. El sangrado mucocutáneo se asocia a trombocitopenia. Cuando el SE se asocia al CMV, se caracteriza clínicamente por hepatitis, hepatomegalia y/o esplenomegalia, hipoacusia neurosensorial progresiva, retraso del crecimiento, retinitis, coriorretinitis, atrofia óptica e involucramiento de la corteza visual, anemia, ictericia, gastritis, neumonitis o mialgias, epilepsia, parálisis cerebral, problemas del neurodesarrollo y crecimiento durante el período neonatal; después de este período, aún se desconoce.^{4,9} Las alteraciones laboratoriales del SE son la anemia normocítica o macrocítica hipocrómica, la trombocitopenia y, en algunos casos, neutropenia. Datos sugestivos de hemólisis como prueba de Coombs directa positiva (puede encontrarse negativa en un 5-10% de los casos), reticulocitos normales o disminuidos hasta

Recibido: 04-07-2023 Aceptado: 23-01-2025 Primera vez publicado en línea: 10-04-2025
Dirigir correspondencia a: Fátima Rico
Correo electrónico: ricourrea7@gmail.com

DECLARACIÓN DE RELACIONES Y ACTIVIDADES FINANCIERAS Y NO FINANCIERAS: Ninguna.

DECLARACIÓN DE CONFLICTOS DE INTERÉS: Ninguna.

Forma de citar: Rico F, Valladares-Valeriano MS. Síndrome de Evans asociado a infección por citomegalovirus en lactante. Reporte de caso. Rev Méd Hondur. 2025; 93(1): xx-xx. DOI: <https://doi.org/10.5377/rmh.v93i1.20302>

© 2025 Autor(es). Artículo de acceso abierto bajo la licencia <https://creativecommons.org/licenses/by/4.0/deed.es> 

en un 40% de los casos, hiperbilirrubinemia indirecta, aumento de lactato deshidrogenasa (LDH) y descenso de haptoglobina sérica. En el frotis de sangre periférica (FSP) se observa esferocitosis. Un panel completo de inmunoglobulinas y sus subclases (IgG) son necesarios para descartar los mecanismos autoinmunes.¹

El citomegalovirus como infección congénita no primaria es difícil de evaluar y en muchas ocasiones pasa por alto, dada la carencia de síntomas. Se estima que el CMV afecta a nivel mundial entre 0.2 y 2%, en donde el 90% son clínicamente asintomáticos al nacer y sólo el 5 al 15% de estos tienen alto riesgo de desarrollar secuelas neurossensoriales o auditivas. Los mecanismos de transmisión de la infección por CMV ocurren durante la etapa prenatal, natal y postnatal. La principal forma diagnóstica es mediante la reacción de la cadena de la polimerasa (PCR), el aislamiento viral en cultivos celulares y la clínica.^{1,9-12}

El manejo del SE se basa, en primer lugar, en tratar la trombocitopenia mediante la administración de esteroides sistémicos. Estos se administran para estimular un aumento fugaz de las células plaquetarias. Los esteroides sistémicos más utilizados son la prednisona y metilprednisolona. En primer lugar, se puede utilizar la prednisona a 2 mg/kg/ dosis en 3 dosis por dos semanas con un máximo de 60 mg/día. En segundo lugar, se puede utilizar la prednisona a una dosis de 4 mg/kg/dosis en 3 dosis por cuatro días. En tercer lugar, se puede utilizar la metilprednisolona a 30 mg/kg/día por 3 días o 4 mg/kg/día por cuatro días.^{1,3,11} Es importante determinar la etiología ante la sospecha de SE, ya que ante la presencia de agente infeccioso, la administración sola de esteroides podría exacerbar el descenso de plaquetas.³ Se recomienda el inicio de inmunoglobulina al no haber mejoría dentro de las 72 horas después de la administración de esteroides sistémicos. La inmunoglobulina se debe administrar en dosis de 0.8 – 1 g/kg/dosis (dosis única) a perfusión continua por 6 – 8 horas o a 400 mg – 1 g/kg/dosis por 1- 5 días.^{1,3,11}

El ganciclovir es un antiviral de elección para el CMV, inhibiendo la replicación viral; siendo más utilizado su profármaco, el valganciclovir, por su mejor absorción y menor toxicidad.^{8,10,11} El valganciclovir sigue en estudio por la limitada evidencia de su uso como terapia inicial, pero ha mostrado eficacia en prevenir la sordera por infección congénita con buena tolerancia a más de seis meses. En los pacientes con SE secundario a infección por CMV con mejoría laboratorial durante el primer mes de tratamiento, permite el retiro de corticoides sistémicos, dando pauta a la suspensión del valganciclovir alrededor del quinto mes de tratamiento al no haber evidencia de recaídas.^{13,14} Dada la rareza del síndrome y los estudios limitados en la población pediátrica, es crucial concienciar sobre la necesidad de realizar estudios complementarios en pacientes con trombocitopenia, anemia hemolítica o ambas, para determinar su etiología, asegurar un manejo oportuno y prevenir complicaciones.

DESCRIPCIÓN DEL CASO

Es el caso de un lactante menor masculino de 4 meses, hijo de una madre adolescente primigesta de 17 años. La madre

negó antecedentes personales y familiares patológicos de interés. Prueba rápida para detección de VIH, negativa. La madre tuvo 5 controles prenatales, cursó con un embarazo a término sin complicaciones, parto vía vaginal. El recién nacido pesó 3,000 g al nacer. La madre desconocía los hitos del desarrollo.

Se recibió lactante menor en la emergencia del Hospital Escuela, el día 20 de mayo de 2021, con historia de 22 días de evolución de petequias y equimosis (aproximadamente 1 mm) generalizadas de predominio en cara, miembros superiores e inferiores, de color rojizo, sin causa aparente. Se acompañaban de palidez cutánea generalizada. Antecedentes: Madre afirmó fiebre de un día de evolución durante el primer día de la enfermedad, atenuado con acetaminofén 2.5 ml vía oral, dosis única. La madre negó cuadros respiratorios recientes, sangrados activos, diarrea, distensión abdominal e historia de anemias hemolíticas en la familia; también negó familiares que cursaran con las mismas características clínicas. Presentaba esquema de vacunación pediátrico completo para la edad según el Programa Ampliado de Inmunizaciones (PAI) de Honduras.

A la evaluación se encontraron los siguientes signos vitales: presión arterial de 108/80 mmHg (valores normales: 81.8/36.6 – 105/59 mmHg), frecuencia cardíaca de 130 lpm (valores normales: 110 -150 lpm), frecuencia respiratoria de 28 rpm (valores normales: 30 – 45 rpm), temperatura de 36 °C (36° - 37 °C), y con una pulsioximetría sin oxígeno complementario de 96% SpO₂ (88 – 96%). Medidas antropométricas al examen físico: Peso: 6.3 kg y talla: 61 cm (peso/edad, peso/talla, talla/ edad todas con una puntuación z = -1, normal), con un perímetro cefálico de 40 cm y un perímetro torácico de 40 cm. En el examen físico se observó estrabismo bilateral, adenopatías cervicales e inguinales; a la palpación y percusión se encontró esplenomegalia de aproximadamente 3 a 4 cm por debajo del reborde costal izquierdo.

Hemograma al ingreso: Glóbulos blancos de 8.448X10⁹/ul, hemoglobina (Hb 8.11 g/dL; anemia normocítica normocrómica), hematocrito de 26.9% (valores normales: 31-36), plaquetas de 8X10⁹/ul, con frotis de sangre periférica (FSP) que reportó: hipocromía (+), microcitosis (++), anisocitosis (+++), microesferocitosis (++), sin células inmaduras. Con esta información, se presentó al Servicio de Hemato-oncología, quienes informaron que los exámenes eran sugestivos de hemólisis activa en un lactante menor, por lo que se sugirió investigar por etiologías sugestivas de anemia hemolítica: esferocitosis hereditaria o anemia drepanocítica como causas hereditarias. La curva de fragilidad osmótica con eritrocito a temperatura ambiente resultó desviada hacia la derecha (positivo para fragilidad osmótica) y electroforesis de hemoglobina con un resultado de HbA del 100% (HbA 95% - 98%). En este caso, se confirmó un proceso hemolítico extravascular de origen no congénito.

Se realizaron otras pruebas para demostrar la presencia de anticuerpos o fracciones del sistema de complemento fijados a los hematíes y se reportó la prueba de Coombs directo positivo (+++) [Test de Antiglobulina Directa (TAD)]. Conociendo que las causas infecciosas perinatales pueden inducir la producción posterior a la infección la formación de autoanticuerpos, se solicitaron las pruebas serológicas de toxoplasmosis, rubéola,

citomegalovirus, herpes simple, virus de inmunodeficiencia humana (TORCH), con los siguientes resultados: toxoplasma IgG >250 U/ml reactivo (valor de referencia positivo >8.0 U/ml); IgM 0.453 U/ml, no reactivo (valor de referencia no reactivo <0.9), Citomegalovirus IgM 0.93 U/ml, indeterminado (valor de referencia Indeterminado entre 0.9-1.1 U/ml / positivo > 1.0 U/ml / negativo < 0.9 U/ml); virus del Epstein Barr (IgG 1.12 U/ml no reactivo valor de referencia 1.1; IgM No hay reactivo para realizar examen Herpes I simple (IgM 20.8 U/ml valor de referencia 20-25 U/mL); IgG 17.7 U/ml negativo con valor de referencia <20), Herpes II (IgG 1.9 U/ml negativo; IgM 12.0 U/ml ambas valor de

referencia < 20 U/ml). La identificación del virus mediante reacción en cadena de la polimerasa (PCR) no se realizó debido a limitaciones económicas por parte de los tutores al momento del estudio, y en ese período no estaba disponible de forma gratuita en el hospital (**Cuadro 1**).

Otros estudios complementarios: secundario al estrabismo bilateral, se solicitó un ultrasonograma (USG) ocular, que demostró la presencia de ecos y bandas ecogénicas móviles con los movimientos oculares, datos compatibles con hemorragia vítrea bilateral, sin desprendimiento de la retina, sin alteración de las cámaras anteriores o posteriores, ni luxación

Cuadro 1. Valores de laboratorio del paciente con síndrome de Evans según día intrahospitalario.

DIH ¹	GB ² (10e3/ul)	HB ³ (g/dL)	PLT ⁴ (10e3/ul)	NEUT ⁵ (%)	Otros
1	8.44	8.11	8		
2	8.4	8.3	8	(12)	FOL ⁶ : >24.0 ng/ml Ferritina: 165 ng/mL LDH ⁷ : 757 U/L TGO ⁸ : 100 U/L // TGP ⁹ 55 U/L
3	8.44	8.3	8	(12.0)	
5	8.24	8.3	9	(12.2)	
6	8.3	9.10		(6.19)	HbA (100%) valor de referencia 95-98%
10					Coombs directo +++
11					Ac¹⁰ Ro (8.5 U/ml); Ac LCI (1.4 U/ml); Ac SM (2.3 U/ml); Ac RNP (1.3 U/ml); Todas las pruebas se muestran negativas ya que son <5 U/ml. Los niveles de C3 (100.8 mg/dl) y de C4 (18.1 mg/dl), el ANA¹¹ y Anti-DNA no se pudo determinar por falta de reactivo. Toxoplasma IgG ¹² : >250 IU/ml Reactivo (valor de referencia: >8.0 IU/ml) IgM ¹³ : 0.453 IU/ml (valor de referencia <0.9 IU/ml) Citomegalovirus IgG: 8.86 U/ml Reactivo (valor de referencia >11U/ml) IgM: 0.93 U/ml Indeterminado (valor de referencia 0.9 -1.1U/ml) EBv¹⁴ : IgG: 1.12 IU/ml IgM: NHR Herpes I simple: (valor de referencia <20) IgM: 20.8 U/ml Indeterminado IgG: 17.7 U/ml Negativo Herpes II: IgM: 12.0 U/ml Negativo <20 IgG: 1.9 U/ml Negativo <20
13	8.57	9.0	12	(10.8)	FSP ¹⁵ : Trombocitopenia Hipocromía + Microcitosis ++ *LDH: 757
15					Prueba rápida de Kalazar detect en suero: No se observó leishmania Spp./ microorganismos (300 x campo) Buffycoat: no se observaron levaduras intracelulares Hemocultivo negativo
19	10.98	10	164	(45.7)	Fosfatasa alcalina 217 U/L
21	10.98	10.0	164	(45.7)	TGO: 52 U/L // TGP: 33 U/L
28	19.22	12.5	206	(24.5)	TGO: 36 U/L // TGP: 25U/L

Día intrahospitalario (DIH)¹; (GB)²; Hemoglobina (HB)³; Plaquetas (Platelets-PLT)⁴; Neutrófilos (NEUT corregido 5%)⁵; Fولات (FOL)⁶; Lactato deshidrogenasa (LDH)⁷; Transaminasas: transaminasa glutámico oxalacética (TGO)⁸ y transaminasa glutámico-pirúvica (TGP)⁹; Anticuerpos (Ac)¹⁰; Anticuerpos antinucleares (ANA)¹¹; Inmunoglobulina G (IgG)¹²; Inmunoglobulina M (IgM)¹³; virus del Epstein Barr (EBv)¹⁴; Frotis de sangre periférico (FSP).¹⁵

del cristalino. Por la esplenomegalia se solicitó un USG abdominal que reportó únicamente alteración a nivel del bazo, este aumentado de tamaño 9.0 cm (normal de 4.5 – 5 cm). La tomografía craneal reveló múltiples calcificaciones cerebrales en situación periventricular, parenquimatosas y otras en ganglios basales. También se logró observar edema perilesional en región frontal izquierda y en la encrucijada temporo-parietal-occipital ipsilateral (**Figura 1**).

Para valorar la activación del sistema de complemento se solicitaron niveles de complemento. Resultados: C3 100.8 mg/dl (valor de referencia 75-135 mg/dl) y C4 18.1 mg/dl (valor de referencia 9-36 mg/dl), con anti-Ro (8.5 UI/ml); anti-LC1 (1.4 UI/ml); anti-Sm (2.3 UI/ml); Ac RNP (1.3 UI/ml). Las pruebas anteriores se interpretaron como negativas, por un valor <5 U/ml, lo que confirmó la exclusión de enfermedades autoinmunitarias sistémicas. Para el día 13 intrahospitalario, se observó un patrón persistente en el hemograma de anemia microcítica hipocrómica, trombocitopenia, con pruebas de función hepática: lactato deshidrogenasa (LDH) 757 U/L, aspartato aminotransferasa (TGO) 100 U/L y alanina aminotransferasa (TGP) 55 U/L.

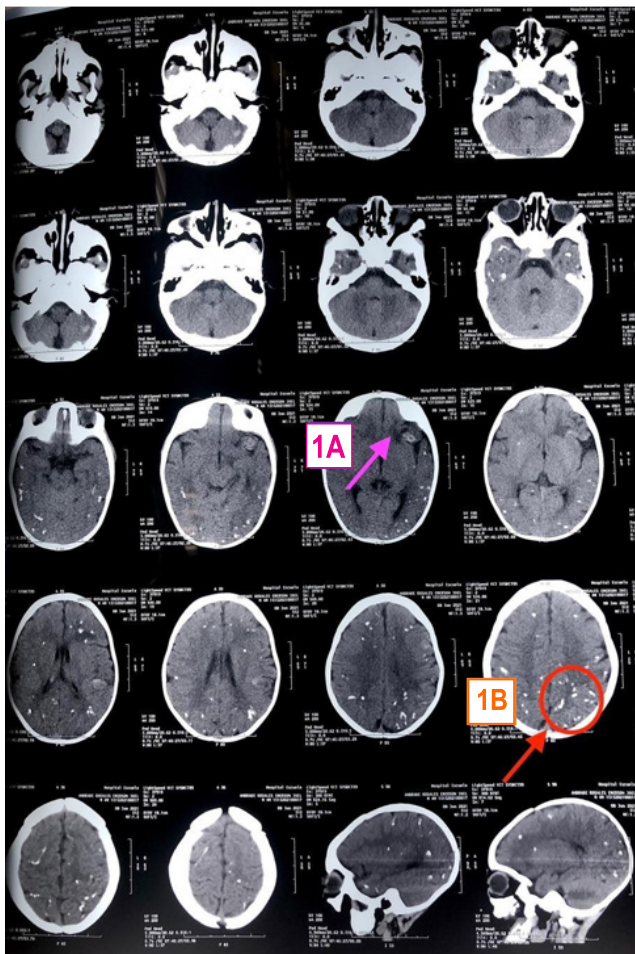


Figura 1A. Corte axial de la TC cerebral del paciente donde se observa edema perilesional en región frontal izquierda y en la encrucijada temporo-parietal-occipital ipsilateral. **1B** Se observan múltiples calcificaciones cerebrales en situación periventricular, parenquimatosas y otras en ganglios basales.

Una vez confirmado que no hubo activación del sistema del complemento y la serología indeterminada para CMV, junto con la presencia de hemorragia vítrea y múltiples calcificaciones cerebrales, se definió la condición como un proceso hemolítico extravascular mediado por mecanismos inmunológicos de origen infeccioso, no de origen congénito. Se consultó al Servicio de Inmunología, quienes decidieron iniciar tratamiento con inmunoglobulina a 1 g/kg/dosis y esteroides a 1 mg/kg/día.

A pesar de contar con una serología IgM indeterminada con IgG negativa para CMV, la presentación clínica, los hallazgos en la TAC, el USG ocular y la persistencia de bicitopenia sugieren un diagnóstico de síndrome de Evans secundario a infección por CMV. Por lo tanto, los servicios de hematología, neurología e infectología acordaron iniciar tratamiento con valganciclovir a 18 mg/kg/dosis cada 12 horas, esteroides a 1 mg/kg/día para reducir el edema cerebral y fenitoína a 5 mg/kg/día como neuroprotector.

Se evidencia mejoría a nivel clínico y laboratorial al haber cumplido cuatro días con valganciclovir, donde se reportó a su vigésimo octavo día intrahospitalario (Hb 12.5 g/dL; PLT 206 10³/ul; TGO 36 U/L y TGP 25 U/L).

DISCUSIÓN

Existen escasos estudios sobre SE en Honduras; existe un caso reportado en la Revista Médica Hondureña (2019) documentado en San Pedro Sula, Cortés, secundario a lupus eritematoso sistémico, lo que resalta la importancia de documentar e investigar su etiología.¹⁵ La infección por CMV es la que está adquiriendo mayor reconocimiento en pacientes que cursan con trombocitopenia severa. El virus causa trombocitopenia por infección directa de megacariocitos o por un efecto inmune mediador. La hemólisis ocurre por la unión de autoanticuerpos a los eritrocitos, causando hemólisis intravascular o extravascular, según el sitio de destrucción. En la membrana del eritrocito, las inmunoglobulinas (IgG, IgA e IgM) fijan el complemento y se establecen en la superficie del glóbulo rojo, para luego ser reconocidas por los macrófagos mediante receptores específicos para el fragmento Fc de las IgG y C3d. Los que están cubiertos de IgG o complemento se destruyen en el bazo e hígado, mientras que los que están recubiertos por IgM se destruirán en el hígado.

El caso presentado corresponde a un lactante menor de 4 meses, en el cual resultó complejo determinar si la enfermedad fue adquirida en la etapa prenatal o postnatal. Los hallazgos radiológicos descritos previamente fueron concluyentes de un período de cronicidad y confirmatorios de infección por citomegalovirus.

En este caso se realizó la prueba de Coombs directa, demostrando la reacción de la unión de inmunoglobulinas y/o proteínas del complemento en la superficie del glóbulo rojo. Es importante resaltar que se debe considerar cuatro factores claves para llegar al diagnóstico. El principal es identificar la anemia hemolítica entendiéndose como la presencia de anemia

normocítica o macrocítica, reticulocitosis (>100,000 a 120,000 uL), disminución de la haptoglobina y elevación de la deshidrogenasa láctica y la bilirrubina indirecta en el suero, y que el FSP mostrara esferocitos. Segundo, comprobar la presencia de hemólisis de tipo autoinmune mediante el Coombs directo para definir si es por anticuerpos fríos o calientes. Tercero, al tener Coombs directo positivo para IgG aislada o IgG + C3d, se confirma que la anemia es por anticuerpos calientes; y por último en pacientes pediátricos es relevante buscar alguna infección.¹⁶ Se logró confirmar cuatro factores cuando se obtuvo al ingreso, un hemograma que reportó anemia normocítica normocrómica, un LDH (757 U/L), el FSP reportó trombocitopenia con hipocromía y microcitosis, un Coombs directo positivo y los estudios de imagen sugestivos de infección por citomegalovirus.

El SE cursa con AHAI, un proceso hemolítico en este caso extravascular caracterizado por la destrucción de los glóbulos rojos, reflejándose clínicamente en el paciente con esplenomegalia secundaria al secuestro esplénico.¹⁷ Representa el 5% de todas las anemias, con una incidencia de 0-4 casos/100,000 niños por año, de mayor frecuencia en sexo femenino; sin embargo, por los escasos casos reportados y menos secundarios a citomegalovirus, la prevalencia en pediatría no se conoce con exactitud.^{1,17}

El SE tiene como diagnósticos diferenciales la esferocitosis hereditaria por su anemia normocítica normocrómica, esferocitosis y poiquilocitosis en el FSP y, en la clínica, la esplenomegalia. Otro, es la anemia drepanocítica, que se caracteriza por la fragilidad e inflexibilidad del glóbulo rojo al estar expuestos a deshidratación, procesos infecciosos, disminución del aporte de oxígeno que pueden dar una oclusión vascular sanguínea. Debido al secuestro esplénico, se evidencia esplenomegalia. El sistema de complemento reportó niveles de C3 100.8 mg/dl (valor de referencia 75-135 mg/dl) y C4 18.1 mg/dl (valor de referencia 9-36 mg/dl) fueron sugestivos de anemia hemolítica, determinada por esta evidencia de reacción a la unión de inmunoglobulinas y/o proteínas del complemento en la superficie del eritrocito.^{17,18} El proceso hemolítico en este paciente fue secundario a un proceso infeccioso, los niveles de IgG para citomegalovirus son confirmatorios cuando están elevados cuatro veces su valor normal, en este caso a pesar de que se reportó anticuerpos para CMV indeterminados (IgM 0.93 U/ml indeterminado con valor de referencia de entre 0.9-1.1); IgG 8.86 U/ml no reactivo con valor de referencia >11), los resultados radiológicos y la clínica fueron confirmatorios de la clínica típica de una infección por citomegalovirus por lo que se solicitó la identificación del virus a través de PCR para confirmar el diagnóstico.⁵ Sin embargo, la prueba de laboratorio no se realizó debido a limitaciones económicas, por parte de los tutores al momento del estudio, y en ese período no estaba disponible de forma gratuita en el hospital.

Según el estudio de Mohamed et al., no hay evidencia clínica sobre el manejo farmacológico, por lo cual opta por brindar tratamiento a todo paciente sintomático con trombocitopenia.

Sin embargo, el boletín médico del Hospital Infantil de México (Flores-Montes O, et al; 2017) establece que el fármaco de primera línea es la administración de esteroides y que, cuando la trombocitopenia es severa y al no haber mejoría tras la administración de esteroides dentro de las 72 horas, se justifica el uso de inmunoglobulina humana.^{1,11} Se encontró que la dosis diaria de esteroides de 1-2 mg/kg resultaría en remisión. Tras la administración de los esteroides, se espera una respuesta satisfactoria a los 4-7 días, mostrando un aumento de 2-3 mg/dl de la hemoglobina por semana. Una vez que se llega a una hemoglobina de 10 mg/dl, se comienza a reducir gradualmente la dosis de esteroides.¹⁸ En este caso, solo se consideró la trombocitopenia, por lo que se administraron esteroides como tratamiento inicial (hidrocortisona a 1 mg/kg/día). Tras cinco días de tratamiento, se observó una mejoría en los niveles de hemoglobina, alcanzando 10 g/dL en comparación con el nivel al ingreso (8.3 g/dL).

El manejo multidisciplinario fue clave en este caso, ya que permitió integrar los hallazgos clínicos, radiológicos y laboratoriales para confirmar el diagnóstico de síndrome de Evans secundario a infección por CMV. La colaboración entre los servicios de hematología, neurología e infectología resultó fundamental para definir un plan de tratamiento que incluyó valganciclovir, esteroides y fenitoína. Esta estrategia conjunta llevó a una mejoría clínica y laboratorial significativa, evidenciada al cuarto día de tratamiento y consolidada al vigésimo octavo día intrahospitalario. La evolución de los valores laboratoriales según sus días intrahospitalarios se muestra en el cuadro 1.

Se recomienda el uso de fármacos neuroprotectores para la prevención de la hipoacusia neurosensorial, convulsiones y trastornos en el lenguaje y aprendizaje. Además, un exhaustivo seguimiento, dado que hay pacientes que no remiten o presentan recurrencia. La sordera en pacientes asintomáticos puede ser retrasada hasta en un 50%, ya que los problemas auditivos van a aparecer durante el primer año de vida, por lo que se recomienda dar seguimiento de al menos entre 5-6 años.⁹ Se contó con el consentimiento informado de la madre del paciente y con aval institucional para la publicación de este caso.

CONTRIBUCIONES

FR y MV participaron en la recolección de datos, redacción y aprobación final del manuscrito. FR contribuyó en el análisis del caso clínico.

DETALLES DE LOS AUTORES

Fátima Rico, Médica, Especialista en pediatría; ricourea7@gmail.com

Milca Siloé Valladares Valeriano, Estudiante de octavo año de la carrera de medicina de la Facultad de Ciencias Médicas (FCM), Universidad Nacional Autónoma de Honduras (UNAH); m.siloe07@gmail.com.

REFERENCIAS

- Flores-Montes OA, Escobar-Orduño MC, Lozano-Garcidueñas M, Valle-Leal JG. Evans Syndrome in Infants. *Bol Med Hosp Infant Mex* [Internet]. 2017 [citado 28 junio 2021];74(2):141-146. Disponible en: <https://www.scielo.org.mx/pdf/bmim/v74n2/1665-1146-bmim-74-02-00141.pdf>
- Mohamed KK, Al-Qurashi FO, Al-Qahtani MH, Osman YS. Early-onset Evans Syndrome in a 4-Month-Old Infant: a case report and review of literature. *Saudi J Med Med Sci* [Internet]. 2017 [citado 13 junio 2021]; 5(2): 177–180. Disponible en: <https://www.ncbi.nlm.nih.gov/pmc/articles/PMC6298364/pdf/SJMMS-5-177.pdf>
- Sornoza Salazar SM. Morbi-mortalidad de púrpura trombocitopenica inmune asociada infecciones virales en niños menores de 5 años [Tesis en línea]. Guayaquil: Universidad de Guayaquil; 2018. [citado 13 junio 2021]. Disponible en: <http://repositorio.ug.edu.ec/bitstream/redug/31260/1/CD%20262645-%20SORNOZA%20SALAZAR%20STEEVEN%20MIGUEL.pdf>
- Pincez T, Neven B, Le Pointe HD, Varlet P, Fernandes H, Gareton A, et al. Neurological involvement in childhood Evans Syndrome. *J Clin Immunol* [Internet]. 2019 [citado 13 junio 2021]; 39: 171–181. Disponible en: <https://hal.sorbonne-universite.fr/hal-02366149v1/file/Pincez%20et%20al.%20-%202019%20-%20Neurological%20Involvement%20in%20Childhood%20Evans%20Syndro.pdf>
- Jin MJ, Kim Y, Choi EM, Shim YJ, Kim HS, Suh JK, et al. Clinical characteristics, and treatment courses for cytomegalovirus-associated thrombocytopenia in immunocompetent children after neonatal period. *Blood Res* [Internet]. 2018 [citado 13 junio 2021]; 53: 110 – 116. Disponible en: <https://www.ncbi.nlm.nih.gov/pmc/articles/PMC6021578/pdf/br-53-110.pdf>
- de Juan Gallach A, Alemany Albert M, Marco Hernández AV, Boronat González N, Cernada Badia M, Tomás Vila M. Neurological sequelae in patients with congenital cytomegalovirus. *An Pediatr (Barc)* [Internet]. 2020 [citado 13 junio 2021];93(2):111–117. Disponible en: <https://www.sciencedirect.com/science/article/pii/S2341287920301113/pdf?md5=d9049d60a36b4fc070a77233ba461448&pid=1-s2.0-S2341287920301113-main.pdf>
- Maltezou PG, Kourlaba G, Kourkouni E, Luck S, Blázquez-Gamero D, Ville Y, Lillier D, et al. Maternal type of CMV infection and sequelae in infants with congenital CMV: systematic review and meta-analysis. *J Clin Virol*. 2020;129. <https://doi.org/10.1016/j.jcv.2020.104518>
- Collados Navas R, Casado García J. Infección congénita por citomegalovirus: la gran desconocida. *Semergen* [Internet]. 2011 [citado 30 junio 2021]; 37(10):549-553. Disponible en: <https://www.elsevier.es/es-revista-medicina-familia-semergen-40-pdf-S1138359311003480>
- Nicloux M, Peterman L, Parodi M, Magny JF. Outcome and management of newborns with congenital cytomegalovirus infection. *Arch Pediatr*. 2020;27(3):160-165. DOI: 10.1016/j.arcped.2020.01.006
- Mejías A, Sánchez PJ. Actualizaciones sobre citomegalovirus. *An Pediatr (Barc)* [Internet]. 2009 [citado 17 enero 2023];70(6):517-518. Disponible en: <https://www.analesdepediatria.org/en-actualizaciones-sobre-citomegalovirus-articulo-resumen-S1695403309002458>
- Porcar Cardona I, Garzón Murillo C, Osuna Vera A, Sánchez Martínez E, Espino Aguilar R. Trombocitopenia inmune primaria por citomegalovirus. *Vox Paediatrica* [Internet]. 2017 [citado 1 julio 2021];24(12):76-80. Disponible en: https://spaoyex.es/sites/default/files/revista_2_de_2017_web.13.pdf
- Portillo C, Samudio G, Ortiz L, Ramos P. Detección de Citomegalovirus por PCR en tiempo real en sangre de lactantes menores, Paraguay 2015-2017. *Pediatr (Asunción)* [Internet]. 2019 [citado 28 de junio de 2021];46(1):26-32. Disponible en: <http://scielo.iics.una.py/pdf/ped/v46n1/1683-9803-ped-46-01-26.pdf>
- Díaz Martín S, Cesín González SM, Sequí Canet JM. Valganciclovir en la púrpura trombopénica asociada a infección por Citomegalovirus. *Arch Venez Puer Ped* [Internet]. 2016 [citado 1 julio 2021];79(1):19-21. Disponible en: <https://www.redalyc.org/pdf/3679/367949382005.pdf>
- Batista González C, Pérez Marrero CL, Rivero Falero M, Martín Fumero L, Izquierdo Reyes N, García Nieto VM. Infección por citomegalovirus en el periodo neonatal: una serie de cinco casos. *Canarias pediátrica* [Internet]. 2020 [citado 4 julio 2021];44(2):98-102. Disponible en: <https://scptfe.com/wp-content/uploads/2020/07/44-2-Infección-por-citomegalovirus-en-el-periodo-natal.pdf>
- Borjas G. Síndrome de Evans: a propósito de caso. *Rev Med Hondur*. [Internet]. 2019 [citado 5 octubre 2023]; 87(supl.1): S92-S93. Disponible en: <http://www.bvs.hn/RMH/pdf/2019/pdf/Vol87-S1-2019.pdf>
- Hernández González JL, Fortún Prieto A, Campo Díaz MC. Pathophysiological basics for the diagnosis of autoimmune hemolytic anemia. *Rev Cienc Méd, Pinar del Río* [Internet]. 2019 [citado 4 de febrero 2022];23(5):745-757. Disponible en: <http://scielo.sld.cu/pdf/rpr/v23n5/1561-3194-rpr-23-05-745.pdf>
- Maldonado Rojas M, Toro Opazo C. Anemias hemolíticas autoinmunes, diagnóstico y tratamiento. *Hematología* [Internet]. 2020 [citado 12 diciembre 2022];24(1):70-80. Disponible en: <https://dialnet.unirioja.es/servlet/articulo?codigo=7527631>
- Herrera García M, Estrada del Cueto M. Esferocitosis hereditaria: aspectos clínicos, bioquímicos y moleculares. *Rev cubana Hematol Inmunol Hemoter* [Internet]. 2002 [citado 3 febrero 2022];18(1):7-24. Disponible en: http://scielo.sld.cu/scielo.php?script=sci_arttext&pid=S0864-02892002000100001&lng=es

ABSTRACT. Introduction: Evans syndrome (ES) is characterized by the decrease of two cell lines, primarily red blood cells and platelets. The highest incidence occurs in children between 1 and 4 years old, of whom 90% will be asymptomatic. The causes can be of primary etiology or secondary to other diseases, mainly infectious, systemic, autoimmune disorders or primary immunodeficiencies. The etiology can only be determined in 10% of cases, with cytomegalovirus (CMV) being the main infectious agent in infants aged 1 to 6 months. **Case Description:** A case is presented of an infant under 4 months old, previously healthy, who was admitted to the emergency department of the Hospital Escuela due to generalized petechiae and ecchymosis. Bilateral strabismus with vitreous hemorrhage, cerebral calcifications, and splenomegaly were observed. Laboratory tests revealed hemolytic anemia and thrombocytopenia, with these being the only two affected cell lines. Complementary tests showed indeterminate CMV serology and extravascular hemolysis mechanisms. **Conclusion:** The diagnosis of ES secondary to CMV infection was confirmed through a combination of clinical findings—hemolytic anemia and thrombocytopenia; imaging results—cerebral calcifications on computed tomography (CT) and splenomegaly on ultrasound (USG); and the detection of indeterminate CMV serology. The patient showed improvement after treatment with steroids, immunoglobulin, and antiviral therapy, highlighting the importance of considering various etiologies in the involvement of two cell lines, regardless of age. **Keywords:** Autoimmune thrombocytopenia; Cytomegalovirus; Hemolytic anemia.